Навчально-науковий центр «Інститут біології та медицини»

Рудик М.П.

Методичні рекомендації до лабораторних робіт з навчальної дисципліни «Лабораторний практикум з імунології» частина I «Анатомія і морфологія лімфоїдної системи»

Для студентів
ННЦ «Інститут біології та медицини»
Київського національного університету
імені Тараса Шевченка,
освітньо-професійної програми «Біологія»,
освітнього рівня «Бакалавр»

Рудик М.П. Методичні рекомендації до лабораторних робіт. 2023

Київ - 2023

Рекомендовано Вченою радою
Навчально-наукового центру «Інститут біології та медицини»
Київського національного університету імені Тараса Шевченка
(протокол № 15 від 30 червня 2023 року)

УКЛАДАЧ:
Рудик Марія Петрівна, кандидат біологічних наук, доцент кафедри мікробіології та імунології.

РЕЦЕНЗЕНТИ:
Пасічніченко О.М., кандидат біологічних наук, доцент кафедри фізіології людини і тварин ННЦ «Інститут біології та медицини» Київського національного університету імені Тараса Шевченка.
Соколенко В.Л., кандидат біологічних наук, доцент кафедри клітинної біології та методики викладання біологічних дисциплін Черкаського національного університету імені Богдана Хмельницького.

Методичні рекомендації до лабораторних робіт з навчальної дисципліни «Лабораторний практикум з імунології», частина І «Анатомія і морфологія лімфоїдної системи». / Укладач М.П. Рудик. – Київ: 2023, - 63 с. [Електронне видання]

Методичні рекомендації містять детальний опис протоколів лабораторних робіт, виконання яких ґрунтується на мікроскопічному дослідженні гістологічних препаратів лімфоїдних органів тварин та людини. До кожної роботи наводиться коротка теоретична інформація, запропоновані практичні завдання у вигляді графічних зображень структури органів та схем, які необхідно доповнити підписами структурних елементів зображень. Також надано запитання для самоконтролю та перелік рекомендованої літератури.

Методичні рекомендації призначені для студентів ННЦ «Інститут біології та медицини» Київського національного університету імені Тараса Шевченка, які навчаються за освітньо-професійною програмою «Біологія» освітнього рівня «Бакалавр».

Методичні рекомендації наводяться в авторській редакції.

Рудик М.П. Методичні рекомендації до лабораторних робіт. 2023

ЗМІСТ

Лабораторна робота 1. Філогенез тканин та органів лімфомієлоїдного комплексу **4**

Лабораторна робота 2. Лімфатична система людини. Будова та функції **11**

Лабораторна робота 3. Система лівої та правої лімфатичної протоки, лімфовузли та їх конгломерати **16**

Лабораторна робота 4. Органи лімфатичної системи. Лімфатичні вузли: будова та функції **21**

Лабораторна робота 5. Первинні та вторинні органи лімфоїдної системи. Кістковий мозок: будова та функції, гематопоез **26**

Лабораторна робота 6. Тимус: анатомія та гістологічна будова, клітинний склад та функції **34**

Лабораторна робота 7. Вторинні лімфоїдні органи і тканини. Селезінка: анатомія та гістологічна будова, клітинний склад **39**

Лабораторна робота 8. Лімфаденоїдне мигдаликове кільце Вальдейєра **44**

Лабораторна робота 9. Лімфоїдна тканина асоційована зі слизовими оболонками **49**

Лабораторна робота 10. Лімфоїдна тканина асоційована зі шкірою **55**

Рекомендована література **61**

Рудик М.П. Методичні рекомендації до лабораторних робіт. 2023

Лабораторна робота №1

Філогенез тканин та органів лімфомієлоїдного комплексу

Мета роботи: порівняльний аналіз філогенетичного розвитку різних органів та тканин лімфомієлоїдного комплексу.

Завдання роботи:

1. розглянути та замалювати лімфоїдні тканини безхребетних тварин (на прикладі кільчастих червів), органи лімфоїдної системи кісткових риб (на прикладі коропа), амфібій (на прикладі жаби) та птахів (на прикладі курки).

2. провести мікроскопію постійних препаратів та замалювати гістологічну структуру селезінки та печінки риб зеленушки (*Symphodus tinca) та морського йоржа (Scorpaena porcus).*

Матеріали та обладнання: мікроскопи, мікропрепарати, цифрова камера MICROmed, ПК з програмним забезпеченням для камери, анатомічні атласи та схеми.

Лімфоїдні тканини у філогенезі вперше з'являються у представників кільчастих червів, у яких вони виконують функцію створення лейкоцитів. Ці парні агрегати розміщені у целомі кожного сегменту тварини (з 26 сегменту і до останнього у дощового черва), вздовж кишечника, асоційовані з дорсальною кровоносною судиною. В них накопичуються амебоцити, активно проліферують та виходять до кровотоку. Таким чином, вперше виникає анатомічна структура, яка виконує роль лейкопоезу. У інших безхребетних тварин, що не мають таких структур утворення лейкоцитів відбувається у целомічній рідині. У **молюсків**, зокрема гловоногих, присутні осередки гемапоезу у так званих «білих тілах», **членистоногі** також володіють гемапоетичними структурами, де відбуваються процеси утворення плазматоцитів та прогемоцитів, попередників моноцитів та лімфоцитів хребетних тварин, відповідно. У **голкошкірих** лейкоцитоподібні клітини (целомоцити) утворюються в аксіальному органі та парних тільцях Тідеманна. Лімфатичні вузлики, що відповідають за утворення гемоцитів, присутні і у **покривників**. Морфологічно всі ці органи схожі на лімфатичні вузли та локалізовані в різних ділянках тіла: між перикардіумом та ниркою, біля зорового нерву, поблизу кишечника або навколо травного тракту, в основі рострума або в глотці, у стінках тіла.

У хребетних тварин, починаючи із **круглоротих**, органи кровотворення ускладнюються, їх можна виявити по всьому організму. У **міног** відсутній кістковий мозок і відокремлений тимус, натомість роль цих первинних органів виконують призябровий тимусо-подібний орган (тимоїд), а також осередки

Рудик М.П. Методичні рекомендації до лабораторних робіт. 2023

лімфо-гемопоетичної тканини в суправневральних тілах (дорсальне жирове тіло, що оточує спинний мозок та менінгеальну тканину), тифлозолі (інвагінація кишкового епітелію), опістонефросі (нирці). Нещодавно у цих тварин виявлено варіабельні рецептори на Т- та В-подібних лімфоцитах, що розвиваються у названих органах. **Міксини**, інший більш примітивний та менш вивчений клас круглоротих, позбавлені тимусу, а кровотворення відбувається в них у пронефросі – примітивному лімфогемапоетичному органі та підслизовій кишечника, навколо печінкової вени (мієлоїдна тканина). Вторинні лімфоїдні органи у круглоротих не розвиваються.

Важливою подією у розвитку лімфо-мієлоїдного комплексу тварин є поява тимусу у риб, як повноцінного інкапсульованого органу. У кісткових риб первинним органом лейкопоезу є нирка і тимус, в той час як у хрящових риб – тимус, селезінка, тканини навколо черевної артерії, орган Лейдіга (лімфоїдна тканина слизової кишечника) та навкологонадні тканини. Останні два органи присутні лише у деяких пластинозяброві, а в суцільноголових не виявлені. Тимус у риб має як капсулу, яка відділяє його від навколишніх тканин, так і помітно диференційовану на коркову та мозкову зони внутрішню структуру. Існують значні відмінності у будові лімфоїдних органів та тканин між представниками хрящових та кісткових риб. Так, у деяких хрящових риб, різні зони тимусу не мають чітких гістологічних відмінностей, однак в органі присутні тільця Гассаля. У кісткових риб гістологічна будова тимусу нагадує таку у ссавців. Вікова інволюція для тимусу риб не характерна, навпаки він збільшується в розмірах протягом життя. Функцію лімфопоезу також у риб відіграє селезінка, яка добре диференційована на білу та червону пульпу, однак не містить фолікулів. На ранніх стадіях розвитку роль кровотворення належить також печінці. Лімфоїдні тканини можна виявити навколо серця. У порожнинах черепа осетрових знаходиться менінгіальна тканина, що нагадує кістковий мозок. Лімфоїдна тканина міститься у сітці ретикулярної, між жировими клітинами та макрофагами, які виконують різні функції. Зокрема, в селезінці, нирках і печінці кісткових риб можна виявити такі структури, як **меланомакрофагальні центри** (ММЦ), що для селезінки класифікують як білу пульпу. ММЦ у риб можуть містити 4 типи коричневих пігментів: меланін (як продукт катаболізму жирних кислот при низьких температурах), цероїд та ліпофусцин (ліпідні продукти руйнування клітинних мембран) та гемосидерин (продукт розпаду еритроцитів). Морфологічні характеристики ММЦ можуть варіювати в залежності від виду риб, органу локалізації, фізіологічного стану у межах виду (вік, голодування, тип тканини локалізації ММЦ, метаболізму заліза та гемоглобіну, анатомопатологічних умов). ММЦ, які містять меланін, відомий антиоксидант, що здатний нейтралізувати вільні радикали та катіони асоційовані з важкими металами, розглядають як потенційні біомаркери забруднення води.

Поява первинного лімфоїдного органу - кісткового мозку - відбувається вже у **амфібій**, що пов'язують з їх переходом на наземний тип існування, та трубчастою будовою важільних кінцівок. Також наявність у навколишньому середовищі великої кількості нових антигенів, в тому числі мікроорганізмів суходолу, нехарактерних для водного, могла стати причиною розвитку подібних

Рудик М.П. Методичні рекомендації до лабораторних робіт 2023

до лімфовузлів вторинних органів імунної системи – югулярних тіл, що розміщені вздовж яремних вен. До первинних органів імунної системи цих організмів також відносять тимус, а інколи і печінку, селезінку, лімфоїдну тканину асоційовану з кишечником (наприклад, у саламандр).

Потрібно також згадати про наявність у деяких тварин лімфатичних сердець. У жаб дві пари таких сердець виконують роль регуляції руху лімфи до кровоносної системи. Однак як таких лімфоїдних судин у них немає, а лімфа накопичуються у великих лімфатичних мішках. Наявність у них лімфатичної системи, як і у риб, насьогодні є контроверсійним питанням. У коропових виявлена грудна протока і менші судини в черепі та кишечнику, які часто утворюють анастомози з кровоносними судинами. Про наявність повноцінних лімфатичних капілярів та численних лімфатичних мікросердець повідомляють у дводишних риб. Безногі земноводні містять більше 200 пар лімфатичних сердець, що пов'язано з їх сегментацією тіла, між кожним сегментом якого присутня пара цих структур. У хвостатих земноводних (саламандр), залежно від виду, налічують від 8 до 23 пар лімфатчиних сердець. Лімфатична система безхвостих амфібій складається із підшкірних лімфатичних мішків та інтраплевроперитонеальних мішків, які мають клапани та накопичують великі об'єми лімфи.

Визначальною подією в розвитку лімфатичної системи тварин можна назвати розділення у плазунів клітинної циркуляції на два самостійні шляхи – лімфатичну та кровоносну. Залежно від ряду у **плазунів** будова лімфатичної системи дуже відрізняється. У багатьох змій ця система дуже розгалужена і утворює сітки навколо кровоносних судин. Також у цих тварин знайдені лімфатичні серця, які і у птахів. У плазунів до лімфоїдних органів та тканин відносять тимус, кістковий мозок, селезінку, лімфатичні агрегати (попередники вузлів) в шийному та кищковому регіонах, мигдалики, лімфоїдну тканину, асоційовану з кишечником.

У птахів, крім тимусу та кісткового мозку, важливо відзначити присутність унікального первинного органу гемапоезу - бурси Фабриція, а серед вторинних органів – наявність такого органу, як залоза Гардеріана, а також лімфатичних агрегатів (попередників вузлів, так званих муральних), що були ідентифіковані у свійських птахів, особливо в весняно-літній період, та В-лімфоцитарних зародкових центрів у селезінці, яка структурована на білу та червону пульпу, як і у ссавців. Бурса Фабриція у птахів знаходиться біля клоаки, містить фолікули (первинні та вторинні), гістологічно поділена на медулу та кортекс. У ній міститься велика кількість незрілих В-лімфоцитів, 98 % лімфоцитів бурси – В-лімфоцити. Тимус у птахів складається із 7-8 дольок з кожного боку шиї, та розміщується вздовж яремних вен. Орган відповідає за дозрівання Т-лімфоцитів, має кортекс та медулу, кортико-медулярне з'єднання, тільця Гассаля погано виявляються, як і в тимусі людей. До вторинних тканин птахів відноситься гарно розвинута лімфоїдна тканина, асоційована із слизовими оболонками, що включає: лімфоїдну тканину в кишечнику, дихальній системі, репродуктивній системі, коньюктиві (залоза Гардеріана). З кишечником асоційовані мигдалики глотки, стравоходу, шлунку, сліпої кишки, Пейєрові бляшки, дивертикул

Рудик М.П. Методичні рекомендації до лабораторних робіт 2023

Меккеля (залишок від жовткового мішка у тонкому кишечнику, який з віком наповнюється імунними клітинами). Залоза Гардеріана розміщена за оком, містить різні популяції імунних клітин, але особливість її у тому, що в ній знаходиться велика кількість антитіло-продукуючих плазматичних клітин. Лімфоїдна тканина також асоційована з епіфізом. У птахів лімфатична система має дві грудні протоки, які поєднуються анастомозами.

Вікова інволюція органів, так як і інші різноманітні морфолого-анатомічні зміни пов'язані з життєвим циклом, характерні для лімфоїдних органів всіх тварин. Анатомія та морфологія лімфоїдних органів ссавців буде детально розглянута у подальших роботах.

Таким чином, можна підкреслити 2 основні події у філогенезі імунної системи: 1. Поява відокремлених лімфоїдних тканин, де відбувається утворення попередників клітин крові та імунної системи. 2. Розвиток вторинних лімфоїдних органів та тканин, відповідальних за специфічну імунну відповідь на антигени у вищих хребетних тварин, які найбільш досконалої будови набули у ссавців.

Хід роботи

1. Розглянути та позначити на рис. 1 лімфатичні вузлики кільчастих червів.
2. Розглянути та позначити на схемі рис. 2 розміщення внутрішніх органів риби. Позначити органи лімфо- та гемопоезу: тимус, селезінку, нирку (пронефрос), печінку.
3. Розглянути та позначити на схемі рис. 3 розміщення внутрішніх органів жаби. Позначити органи лімфоїдної системи: тимус, селезінку, нирку (пронефрос, мезонефрос), печінку, кістковий мозок.
4. Розглянути та позначити на схемі рис. 4 розміщення внутрішніх органів курки. Позначити органи лімфоїдної системи: тимус, селезінку, нирку, печінку, залозу Гардеріана, кістковий мозок, сумку Фабриція, сліпокишкові мигдалики.
5. Провести мікроскопію постійних препаратів зрізів селезінки та печінки риб зеленушки (*Symphodus tinca)* та морського йоржа *(Scorpaena porcus),* зафарбованих гематоксиліном і еозином, з використанням об'єктивів світлового мікроскопу х10, х20, х40. Замалювати гістологічну структуру органів та позначити на рисунках (рис. 5, рис. 6):

а) гепатоцити печінки, печінкові синуси, клітини Купфера печінки, жовчні протоки, печінкову судину, острівці ацинарних клітин дифузної підшлункової залози на рис. 5;

б) білу пульпу та червону пульпу селезінки, мелано-макрофагальні центри (ММЦ), окремі мелано-макрофаги у паренхімі, капсулу, селезінкову судину на рис. 6;

6. Підрахувати середню кількість у розрахунку на одне поле зору та середню площу (мкм^2 та % від поля зору) ММЦ у селезінках риб з використанням цифрової камери MICROmed та її програмного забезпечення. Для підрахунку кількості ММЦ дослідити 5-8 полів зору для кожного зрізу при використанні об'єктиву світлового мікроскопу х20. Розрахувати середнє значення та занести дані до таблиці 1.

Рудик М.П. Методичні рекомендації до лабораторних робіт 2023

Зробити мікрофотографії кожного поля зору. Площу ММЦ визначити з використанням програмного забезпечення у мкм². Підрахувати середню абсолютну (мкм²) та відносну площу одного ММЦ (% від площі поля зору, що дає можливість оцінити % тканини органу, яку займає ММЦ) та всіх ММЦ у полі зору. Результати записати у таблицю 1, занотувати всі розрахунки.

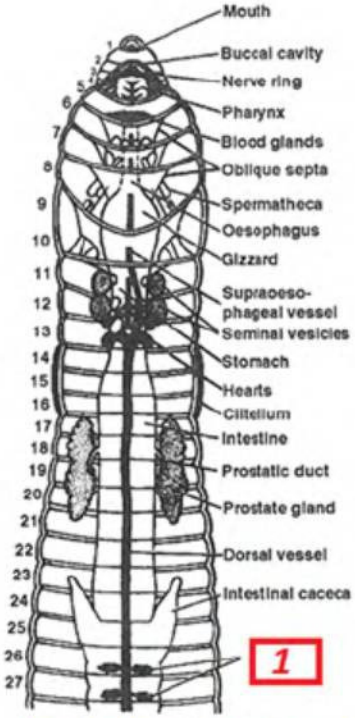

Рис. 1. Поздовжній переріз кільчастого черва (схема)

1. _____

http://passscience.blogspot.com/2010/09/earthworm-part-2.html

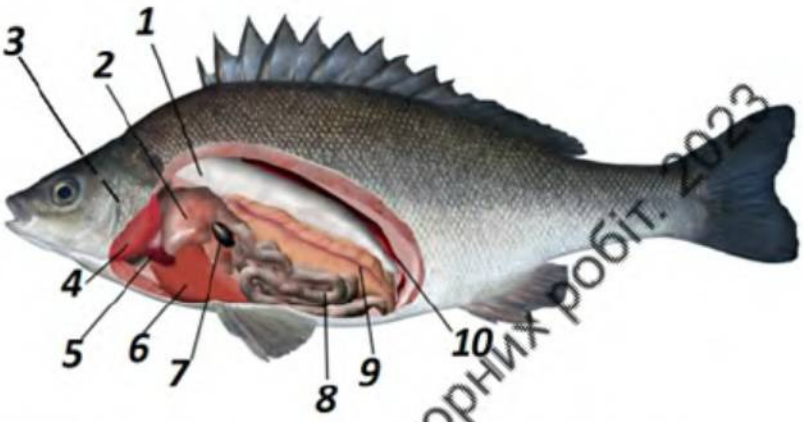

Рис. 2. Внутрішні органи риби та лімфоїдні тканини (схема)

1._____ **6.**_____

2._____ **7.**_____

3._____ **8.**_____

4._____ **9.**_____

5._____ **10.**_____

https://library.enaca.org/Health/FieldGuide/html/ts.htm

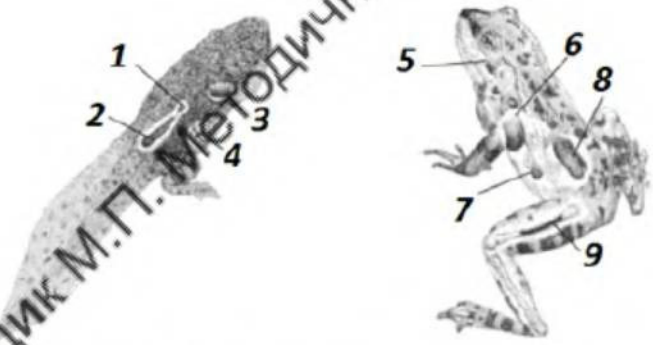

Рис. 3. Органи імунної системи амфібій (схема локалізації органів у жаби)

1._____ **5.**_____

2._____ **6.**_____

3._____ **7.**_____

4._____ **8.**_____

9._____

Demas, 2011

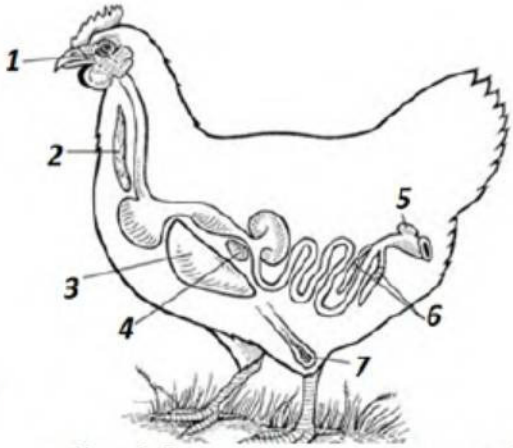

Рис. 4. Органи імунної системи птахів (схема локалізації органів у курки)

1._____ **5.**_____

2._____ **6.**_____

3._____ **7.**_____

4._____

Born, 2016

Рудик М.П. Методичні рекомендації до лабораторних робіт. 2023

Рис. 5. Малюнок зрізу тканин печінки та селезінки зеленушки (*Symphodus tinca*). Забарвлення _____; збільшення _____.

_____
_____
_____
_____
_____

Рис. 6. Малюнок зрізу тканин печінки та селезінки *морського йоржа* (*Scorpaena porcus*). Забарвлення _____; збільшення _____.

_____
_____
_____
_____
_____

Таблиця 1. Кількісні характеристики мелано-макрофагальних центрів (ММЦ) селезінки риби

№ поля зору	Кількість ММЦ в 1-у полі зору	Площа одного ММЦ, мкм² (%)	Площа всіх ММЦ, мкм² (%)
1. 2. 3. 4. 5.			
Середнє значення			

Рудик М.П. Методичні рекомендації до лабораторних робіт. 2023

Висновок:_____

_____

_____

Запитання для самоконтролю

1. Назвіть основні етапи еволюції органів та тканин імунної системи.
2. Вкажіть локалізацію та функції органів імунної системи птахів.
3. Які органи імунної системи вперше з'являються у амфібій?
4. Які органи імунної системи відсутні у риб, який орган відповідає за лімфо- та гемопоез?
5. Вкажіть, яку назву та локалізацію у кільчастих червів має тканина, яка вважається попередником лімфоїдних органів.

Рудик М.П. Методичні рекомендації до лабораторних робіт. 2023

Лабораторна робота №2

Лімфатична система людини. Будова та функції

Мета роботи: вивчити будову лімфатичних судин та особливості утворення і руху лімфи.

Завдання роботи: розглянути та замалювати схему будови лімфатичної системи людини, капілярів та великих судин.

Матеріали та обладнання: мікроскопи, мікропрепарати, анатомічні атласи та схеми, навчальні відео-матеріали.

Рудкіна Г. Методичні рекомендації до лабораторних робіт. 2023

Лімфа – це тканинна рідина, яка надійшла у лімфатичні судини із міжклітинного простору. Об'єм лімфи у дорослої людини – 2-3 л. За своїм складом вона подібна до плазми крові, але відрізняється меншим вмістом білку та іонів кальцію, та іншими компонентами, залежно від тканини чи органу, з якої вона надходить. Лімфа, на відміну від крові, не містить еритроцитів, у ній присутні продукти обміну речовин, гормони, ферменти тощо. Лімфа (хілус), яка надходить до лімфатичних капілярів від тонкого кишечника (лактеали), містить хіломікрони – емульсовані триацилгліцероли у комплексі з транспортними білками. В лімфі, що надходить із печінки знаходиться велика кількість білку. При патологічних процесах, у лімфі можуть з'являтися й інші нехарактерні для неї складові: еритроцити, бактерії, пухлинні клітини, що обумовлює роль лімфи у метастазуванні та розповсюдженні інфекції в організмі. Клітинний склад лімфи також варіює: в ній виявляють лімфоцити (від 1 тис. до 20 тис. в 1 мкл), дендритні клітини та макрофаги, які виконують роль антиген-презентуючих клітин та доставляють антиген, фагоцитований у тканинах до лімфовузлів.

Лімфатична система – система судин та вузлів по яких рухається лімфа, тісно пов'язана з кровоносною. Основними функціями її є дренажна, транспортна, захисна та кровотворна. Найменші лімфатичні судини – капіляри – мають сліпі закінчення у тканинах, розміщуються поруч із кровоносними капілярами. По них відводиться надлишок води з розчиненими в ній солями, що не встигає реадсорбуватися назад до капілярів після просочування крізь ендотелій (дренажна функція). При порушенні цієї важливої функції може виникати лімфедема – лімфатичний набряк. Транспортна роль лімфи та лімфатичної системи полягає у тому, що вона постачає в кров фактори згортання крові, що синтезуються у печінці, антитіла, які утворюються у лімфовузлах, вже названі хіломікрони, новосинтезовані жири у тонкому кишечнику, та інші високомолекулярні речовини, що не можуть потрапити з тканин у кровоносні капіляри. Це пов'язано із особливостями будови лімфатичного капіляра, який має високо проникні стінки. Захисна та кровотворна функції лімфатичної системи тісно по'вязані з реакціями, які відбуваються у лімфатичних вузлах,

вторинних органах імунної системи. В цих органах, розміщуються усі необхідні клітини, для активації адаптивної імунної відповіді, виробляються специфічні антитіла та клони специфічних до антигену лімфоцитів (кровотворна функція), синтезуються цитокіни та хемокіни, фагоцитуються чужорідні агенти.

Будова стінки лімфатичних капілярів має ряд відмінностей від такої у кровоносних капілярів: 1. Замкнуті з одного боку, що дозволяє рух лімфи лише в одному напрямі – до судини. 2. Черепицеподібна структура розміщення ендотеліальних клітин, що призводить до утворення мініклапанів, які при зростанні онкотичного тиску в судині перекривають вихід лімфи назовні. 3. Більший діаметр судин (50-200 мкм), що в кілька разів перевищує діаметр кровоносних капілярів. При цьому ширина судини залежить від сполучнотканинного оточення і може змінюватися, вони можуть бути звивисті, дуже розширенні, або зливатися. 4. Ендотеліальні клітини в 4-5 разів більші за ендотеліоцити кровоносних капілярів. 5. Наявність фіксуючих судину у тканині колагенових філаментів, що сприяють збільшенню просвіту капіляра та його проникності при зростанні гідростатичного тиску тканинної рідини. 6. Створюють сітки у тканинах та органах, просторова будова яких залежить від конструкції органу, його фізіологічних та функціональних змін.

Структурна організація лімфатичних судин, відповідно за зростанням їх розмірів, включає: лімфатичні капіляри, лімфатичні судини (інколи їх також називають вени), лімфатичні сплетення, лімфатичні стовбури, лімфатичні протоки. По ходу судин розміщується багаточисленні лімфатичні вузли.

Лімфатичні капіляри (*vasa lymphocapillaria*) відсутні в деяких тканинах: епідерміс, хрящі та рогівка, мозок, кістковий мозок та сітківка. Мала їх кількість знаходиться у м'язах та щільних сполучних тканинах (зв'язках, фасціях, сухожиллях). Стінки капіляра складаються з одного шару ендотелію, у більших судинах зустрічається неповна базальна мембрана. Стінка великих лімфатичних судин має тришарову будову, як і у кровоносних судин: внутрішня ендотеліальна, середня гладеньком'язева, зовнішня сполучнотканинна оболонка, та дві базальні мембрани між ними – внутрішня та зовнішня. Лімфатичні судини більш численні, діаметр коливається від 0,3 до 1,0 мм. Розрізняють поверхневі (підшкірні) та глибокі (органні) лімфатичні судини. Вони містять півмісяцеві клапани – регулятори одностороннього руху лімфи, що у дрібних судинах розміщені через кожні 2-3 мм, а у більших – 6-15 мм. Ділянка судини між клапанами є елементарною структурно-функціональною одиницею судини та має назву лімфангіон. Його роль полягає у регуляції лімфообігу, оскільки у стінках судин розміщуються мастоцити, здатні виділяти вазоактивні речовини (гістамін, гепарин, серотонін тощо) та змінювати просвіт судин, впливаючи на тиск у судинному руслі та швидкість току лімфи. Окрім названих факторів, що регулюють рух та утворення лімфи, також можна назвати й інші: різниця тиску у лімфатичному руслі (найменший - у найбільших судинах і найбільший – у капілярах); спонтанна скоротливість стінок великих лімфатичних судин та лімфовузлів, за рахунок наявності гладеньких м'язів у їх будові; пульсація сусідніх кровоносних судин; робота скелетних м'язів (лімфатичний насос); негативний тиск у грудній порожнині при диханні; нервово-ендокринна

Рудик М.П. Методичні рекомендації до лабораторних робіт 2023

регуляція; фізіологічна активність органу чи тканини при утворенні лімфи. Зворотній рух лімфи (ретроградний) може супроводжувати патологічні процеси та є дуже болісним явищем. Вікова інволюція, характерна всім лімфоїдним тканинам, виражається також і в зменшенні кількості функціональних капілярів, звуженні їх просвіту, злитті, запустінні, утворенні випинань, що значно знижує ефективність їх дренажної функції.

Хід роботи

1. Розглянути та позначити на схемах будови стінки лімфатичного капіляра та збиральної судини з клапанами (рис.7, 8):
   а) клапан, ендотеліальну клітину внутрішньої оболонки, гладенькі м'язи середньої оболонки, зовнішню сполучнотканинну оболонку великої лімфатичної судини (перицити);
   б) колагенові волокна, якірні філаменти, що закріплюють капіляр у тканинах, ендотеліоцити, мініклапани капіляра.
2. Розглянути та позначити на схемі будови лімфангіону (рис. 9): власне лімфангіон, клапани у відкритому та закритому стані, гладеньком'язові клітини, ендотелій, напрям руху лімфи, макромолекули у складі лімфи, імунні клітини, зовнішній тиск на судину, напрям скорочення гладеньких м'язів.
3. Розглянути постійний гістологічний препарат лімфатичної судини та замалювати (рис.10). Позначити: клапан, стінку судини, лімфангіон.
4. Розглянути та позначити на схемі руху лімфи у лімфатичному руслі (рис.11): серце, венозну та артеріальну кровоносну системи, лімфатичний вузол, лімфатичну протоку, лімфатичний стовбур, лімфатичні збиральні судини з клапанами, лімфатичні капіляри, кровоносні капіляри, тканинну рідину, сполучну тканину, зону високого та низького тиску у лімфатичному руслі.
5. Переглянути навчальне відео «Утворення лімфи та функції лімфатичної системи».

Рудик М.П. Методичні рекомендації до лабораторних робіт 2023

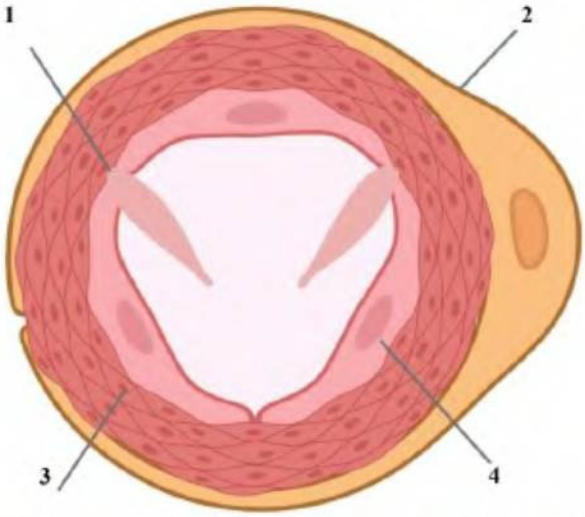

Рис. 7. Будова стінки лімфатичної збиральної судини (Tabrizi, 2021).

1._____
2. _____
3. _____
4._____

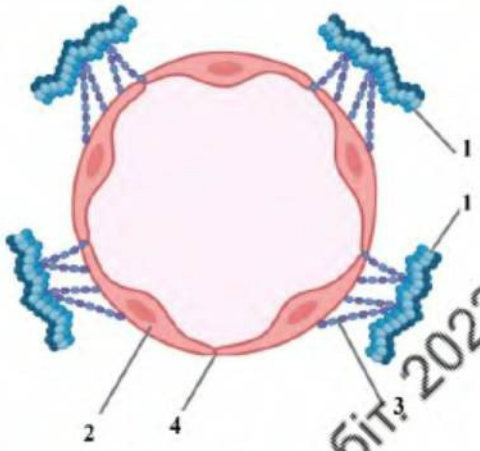

Рис. 8. Будова стінки лімфатичного капіляра (Tabrizi, 2021).

1. _____
2. _____
3. _____
4._____

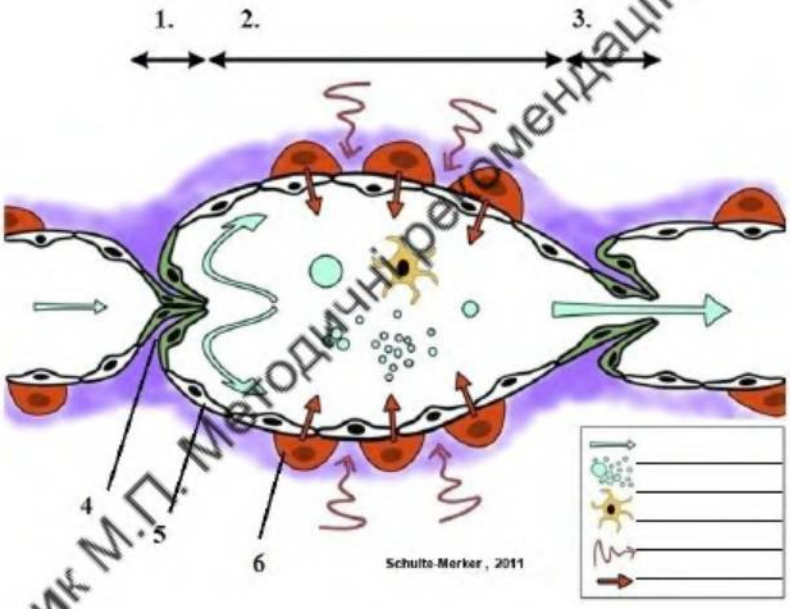

Рис. 9. Будова лімфангіону (схема)

1._____
2._____
3._____
4._____
5._____
6._____

Рудик М.П. Методичні рекомендації до лабораторних робіт 2023



Рис 10. Лімфатична судина (постійний препарат).

Забарвлення _____; збільшення ____

_____

_____

_____

_____

_____

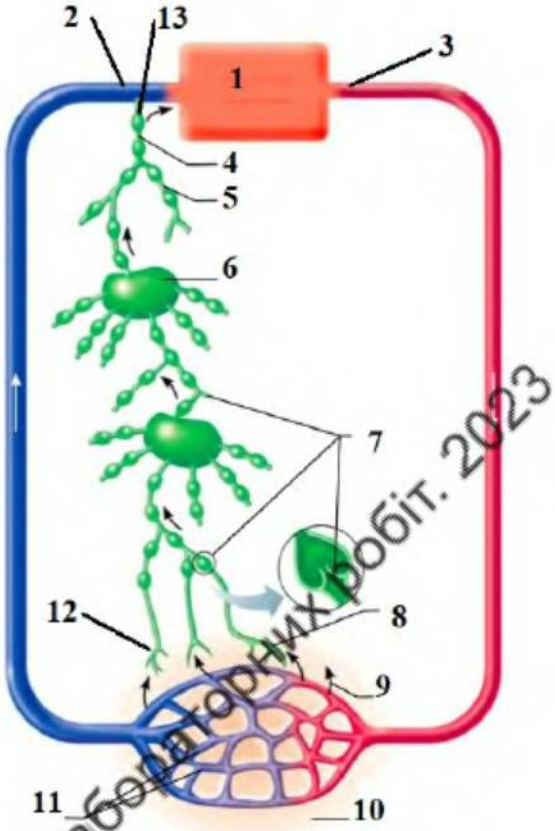

Рис. 11. Схема утворення та руху лімфи.

1._____ 6._____

2._____ 7._____

3._____ 8._____

4._____ 9._____

5._____ 10._____

11._____ 12._____ тиск

13._____ тиск

https://quizlet.com/137603525/relationship-of-lymphatic-vessels-to-blood-vessels-flash-cards/

Висновок:_____

_____

Запитання для самоконтролю

1. Опишіть склад лімфи. Які механізми сприяють її руху в лімфатичній системі?
2. Опишіть будову стінки лімфатичного капіляра та великої лімфатичної судини.
3. Що таке лімфангіон, яка його будова?
4. В яких тканинах відсутні лімфатичні судини?
5. Які функції лімфатичної системи? Як вони змінюються з віком?

Рудик М.П. Методичні рекомендації до лабораторних робіт. 2023

Лабораторна робота №3

Система лівої та правої лімфатичної протоки, лімфовузли та їх конгломерати

Мета роботи: вивчити анатомічне розміщення великих лімфатичних судин та груп лімфовузлів у організмі людини, визначити склад та об'єм лімфи у судинах лівої та правої лімфатичної протоки.

Завдання роботи: розглянути та замалювати схему будови правої лімфатичної протоки та грудної протоки людини, розміщення основних груп лімфатичних вузлів в організмі. Переглянути постійні препарати лімфатичних вузлів щура, миші, людини, замалювати аферентні та еферентні лімфатичні судини.

Матеріали та обладнання: мікроскопи, мікропрепарати, анатомічні атласи та схеми, навчальні відео-матеріали.

Лімфа, що «фільтрується» з різних тканин та органів у лімфатичні капіляри, рухається по двох відокремлених системах судин правої та грудної лімфатичної протоки. З тканин нижніх кінцівок та органів малого тазу лімфа потрапляє до двох великих лімфатичних стовбурів – правого та лівого поперекових лімфатичних стовбурів. У верхньому відділі черевної порожнини, на рівні I-II поперекових або XII-XI грудних хребців зі злиття поперекових стовбурів та кишкового стовбуру, який несе лімфу від органів травної системи, утворюється грудна протока. На її початку знаходиться розширення, що має назву молочна цистерна (хільозна, цистерна грудної протоки). Морфологічно цистерна може мати веретеновидну, конусовидну чи ампуловидну форму, розміщується позаду та праворуч від аорти та ніжками діафрагми. Вона функціонує як пасивне лімфатичне серце, що розширюється при вдиханні та стискається при видиху, тим самим сприяючи просуванню лімфи по грудній протоці, проти дії сил тяжіння. Грудна протока має довжину 38-45 см та діаметр 2-5 мм у дорослої людини, але її розміри та морфологія, так само як і наявність та морфологія молочної цистерни, дуже індивідуально варіабельні. У грудній порожнині грудна протока розміщується в задньому середостінні між аортою та непарною веною, прилягаючи до хребта. На рівні VI-VII грудних хребців грудна протока відхиляється праворуч та проходить позаду дуги аорти, утворюючи дугу та огинаючи купол плеври, вона впадає у лівий венозний кут, який утворений внутрішньою яремною та підключичною венами. В області шиї, перед впадінням у венозний кут, з грудною протокою зливаються три лімфатичні стовбури: бронхо-середостінний, який несе лімфу від лівої частини органів грудної клітки (лівої легені, лівої частини серця, стравоходу, трахеї, щитовидної залози),

Рудик М.П. Методичні рекомендації до лабораторних робіт. 2023

підключичний, який несе лімфу від верхньої лівої кінцівки, та яремний лімфатичний стовбур, який несе лімфу від лівої половини тканин голови та шиї. У грудній порожнині, на рівні VII-VIII хребця, грудна протока може розділитися на кілька стовбурів, що знову потім з'єднуються. Також можуть спостерігатися різні варіації її впадіння у лівий венозний кут. По ходу грудної протоки тік лімфи регулюється наявністю клапанів (найчастіше двостулкових), більша кількість яких знаходиться у верхньому її відділі, а у місці впадінні у венозну систему півмісяцеві клапани запобігають потраплянню крові до протоки.

З органів та стінок правої половини грудної клітки лімфа збирається до правого бронхо-середостінного стовбуру, який, зливаючись із правим підключичним та правим яремним стовбуром, що несуть лімфу, відповідно, з тканин правої верхньої кінцівки та правої частини тканин голови та шиї, утворює праву лімфатичну протоку. Її довжина становить 1-2 см (1,25 см в середньому), діаметр – 2 мм, вона впадає до правого венозного кута, утвореного правою внутрішньою яремною та підключичною венами. Однак, формування цієї протоки з трьох стовбурів відбувається лише у 20% випадків, частіше формуються різні варіанти впадіння стовбурів, з можливим частковим їх злиттям. Таким чином, неоднакова кількість лімфи знаходиться у двох лімфатичних протоках: система правої протоки збирає лімфу із правого верхнього квадранта тіла, а в грудній протоці акумулюється лімфа із решти частин тіла.

По ходу лімфатичних судин розташовується велика кількість лімфатичних вузлів. Лімфа не може пройти більше ніж кілька сантиметрів, без проходження крізь хоча би один лімфовузол, де вона перевіряється на наявність чужорідних антигенів та «очищається» від них. Лімфатичні судини, що несуть лімфу до вузла називають аферентними (приносними), а ті, які виносять лімфу з лімфатичного вузла - еферентними (виносними). У людини налічується близько 500 лімфатичних вузлів, у миші можна виділити 22 лімфовузли. Розрізняють парієтальні лімфатичні вузли - поверхневі та глибокі - знаходяться на стінках тулуба, на кінцівках та шиї (у підшкірній тканині та під фасцією, відповідно), та вісцеральні лімфатичні вузли, які розміщені біля органів у черевній порожнині та грудній клітці. Зазвичай вони розміщуються групами у стратегічно-важливих, з точки зору проникнення антигену, ділянках організму. В онкології розрізняють таке поняття, як регіонарний лімфатичний вузол, що знаходиться найближче до пухлинного процесу, та в якому можуть відбуватися метастазування пухлини, через відтік лімфи від тканин навколо пухлини. Інколи регіонарні лімфатичні вузли містять лімфу, що надходить із різних органів, та вона різна за складом. Їх називають «інтегративними центрами лімфовідтоку». Найбільш важливими і численними є такі групи лімфовузлів у людини: шийні, пахвові, грудні, кишкові (мезентеріальні) та брижові, пахвинні. Багато лімфатичних вузлів розміщується в поперековій ділянці по ходу черевної аорти та нижньої порожнистої вени, в грудній порожнині, в середостінні. Еферентні лімфатичні судини з цих вузлів утворюють лімфатичні сплетення, з яких і формуються лімфатичні стовбури.

Рудик М.П. Методичні рекомендації до лабораторних робіт 2023

Хід роботи

1. Розглянути та позначити на схемі рис. 12 лімфатичні стовбури та протоки у людини: внутрішні яремні вени, лівий та правий яремні лімфатичні стовбури, лівий та правий підключичні лімфатичні стовбури, ліву та праву підключичні вени, лівий та правий бронхо-середостінні лімфатичні стовбури, грудну лімфатичну протоку та її вхід до лівого венозного кута, праву лімфатичні протоку, молочну цистерну, кишковий лімфатичний стовбур, лівий та правий поперекові лімфатичні стовбури, ребра, стравохід, трахею, плечо-головні вени, верхню та нижню порожнисту вену, непарну вену та півнепарну вену.

2. Розглянути та позначити на схемі рис. 13 розташування груп лімфовузлів у тілі людини: шийні, надключичні, надблокові, пахвові, середостінні, брижові, пахвинні, бронхо-легеневі лімфовузли. Розглянути та позначити на схемі рис. 14 розташування лімфовузлів голови та шиї: потиличні, привушні, поверхневі та глибокі шийні, надключичні, підпідборідні, піднижньощелепні, передвушні, заглоткові, яремно-двочеревцевий, притрахейні лімфовузли.

3. Розглянути та позначити на схемі току лімфи через лімфовузли (рис. 15): лімфатичні капіляри, лімфатичні збиральні судини, аферентні лімфатичні судини, лімфатичний вузол, еферентні лімфатичні судини, клапан.

4. Розглянути постійні гістологічні препарати лімфатичного вузла миші та щура, замалювати (рис.16) та позначити: аферентні та еферентні лімфатичні судини.

5. Переглянути навчальне відео «Прижиттєве мікроскопічне дослідження лімфатичних судин та лімфатичних вузлів у мишей».

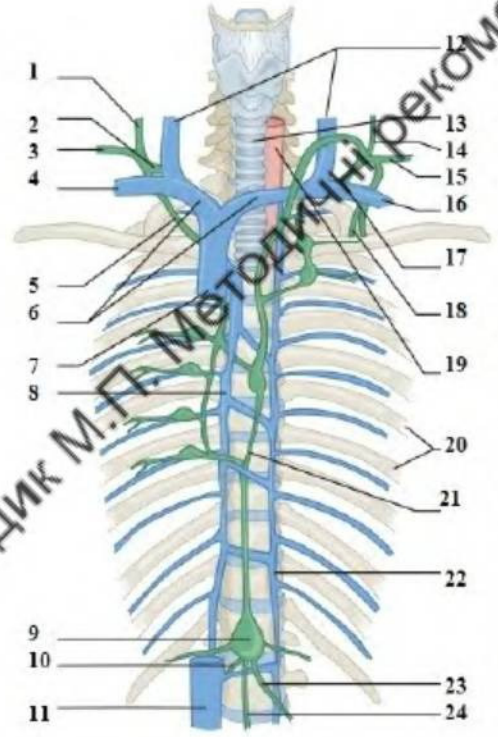

Рис. 12. Лімфатичні стовбури та протоки (схема).

1. _____
2. _____
3. _____
4. _____
5. _____
6. _____
7. _____
8. _____
9. _____
10. _____
11. _____
12. _____
13. _____
14. _____
15. _____
16. _____
17. _____
18. _____
19. _____
20. _____
21. _____
22. _____
23. _____
24. _____

https://www.pharmacy180.com/article/organization-of-the-lymphatic-system-3638/

Рудик М.П. Методичні рекомендації до лабораторних робіт 2023

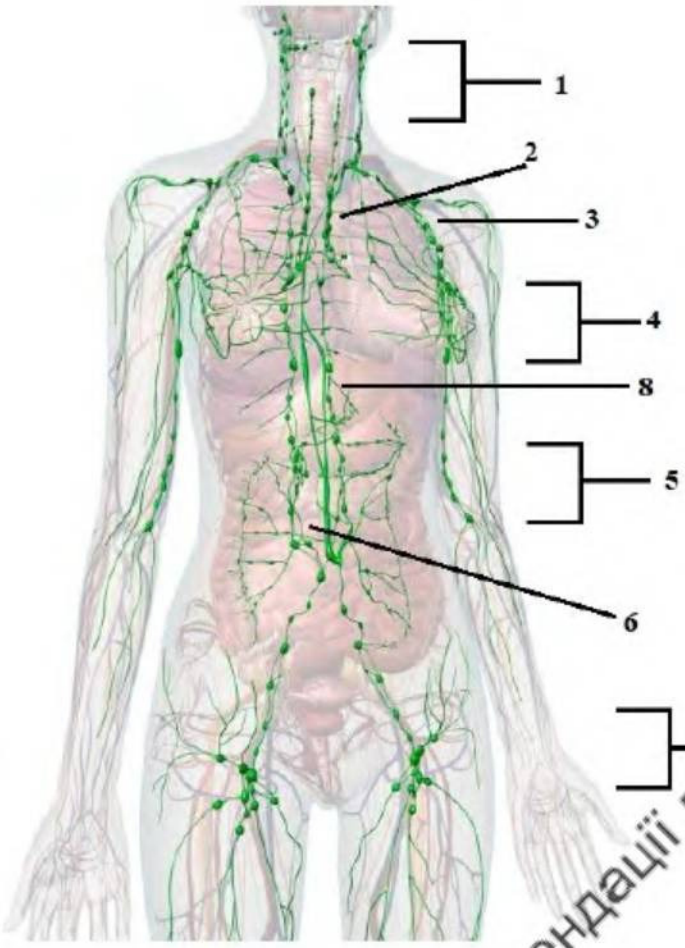

https://media.istockphoto.com/

Рис. 13. Основні групи лімфовузлів людини (схема).

1._____
2._____
3._____
4._____
5._____
6._____
7._____
8._____

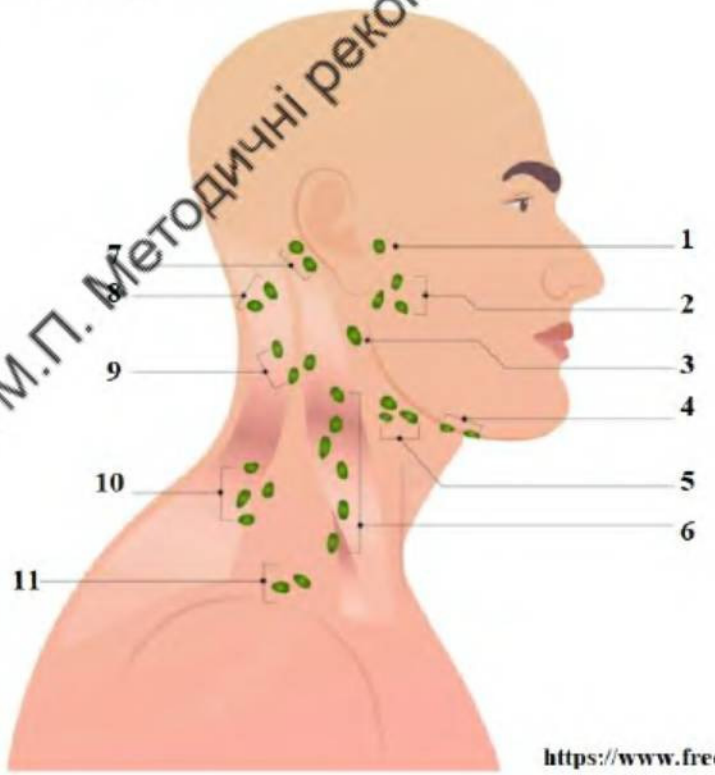

https://www.freepik.com/

Рис. 14. Лімфовузли голови та шиї (схема).

1._____
2._____
3._____
4._____
5._____
6._____
7._____
8._____
9._____
10._____
11._____

Рудик М.П. Методичні рекомендації до лабораторних робіт. 2023

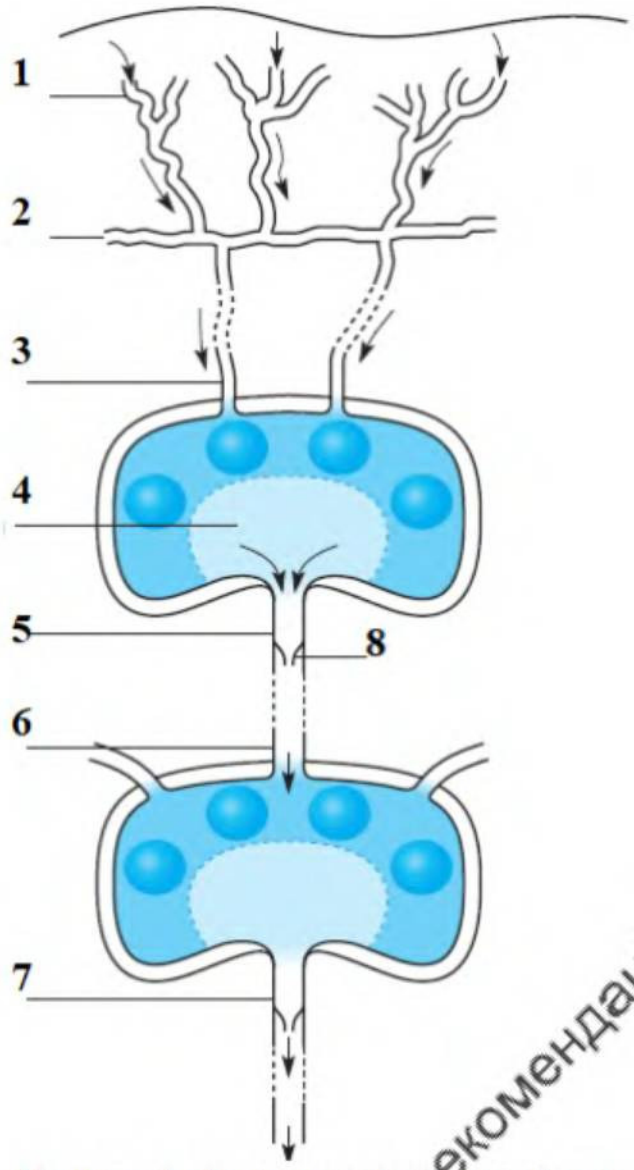

15. Рух лімфи через лімфатичні вузли та судини (схема).

1._____ **5.**_____
2._____ **6.**_____
3._____ **7.**_____
4._____ **8.**_____

Wood, 2006.

Рис. 16. Препарати лімфатичних вузлів миші та щура.

Забарвлення _____
Збільшення _____
_____
_____

Висновок:_____
_____

Рудик М.П. Методичні рекомендації до лабораторних робіт. 2023

Запитання для самоконтролю

1. Назвіть лімфатичні стовбури та вкажіть їх розміщення та склад лімфи.
2. Опишіть розміри та розміщення лімфатичних протоків.
3. Назвіть основні групи лімфовузлів людини та їх локалізацію.
4. Які лімфатичні вузли називають реґіонарними?
5. Які лімфатичні судини називають аферентними та еферентними?

Лабораторна робота №4

Органи лімфатичної системи. Лімфатичні вузли: будова та функції.

Мета роботи: вивчити будову лімфатичного вузла ссавців, визначити анатомічні та гістологічні особливості органу та його функцій в організмі.

Завдання роботи: розглянути та замалювати схему будови лімфатичного вузла, схему руху лімфи у лімфатичному вузлі, розглянути та замалювати постійні препарати лімфатичних вузлів людини та щура, позначити особливості клітинного складу різних анатомо-функціональних зон лімфовузлів.

Матеріали та обладнання: мікроскопи, мікропрепарати, анатомічні атласи та схеми, навчальні відео-матеріали.

Рудик М.П. Методичні рекомендації до лабораторних робіт. 2023

Лімфатичні вузли – вторинні лімфоїдні органи, які функціонують в межах лімфатичної системи як біологічні фільтратори лімфи та місце ініціювання та вироблення специфічної імунної відповіді на антиген, що потрапив до органу через лімфу та через посередництво антиген-презентуючих клітин. Морфологічно вони мають вигляд округлих, вкритих сполучнотканинною капсулою, органів розмірами 2-20 мм в діаметрі. Їх форма може бути різноманітною: бобоподібною, гантелеподібною, бульбоподібною, що залежить від виду тварини та віку організму. З опуклого боку до лімфовузла лімфа надходить по аферентних лімфатичних судинах, яких може бути більше, ніж еферентних судин, що виносять лімфу з боку воріт, увігнутого боку органу. Однак, діаметр еферентних судин є більшим, ніж аферентних, що створює певну перешкоду для току лімфи в межах органу та сприяє її затримці у лімфовузлі, ефективній перевірці і захоплені наявних в ній антигенів. Розміщуються лімфовузли у організмі, як правило, групами поблизу крупних кровоносних судин та поблизу суглобових ямок, але нерідко бувають і поодинокі. Кількість та розміри лімфовузлів індивідуально варіабельні, з віком кількість їх зменшується, вони можуть зливатися, частина лімфоїдної тканини заміщується на сполучну та жирову тканину.

Лімфатичні вузли складаються з сполучнотканинної паренхіми, яка формує каркас для лімфоїдних клітин, що у вигляді певних зон розміщуються в межах органу. Фібробластні ретикулоцити, їх відростки та ретикулярні волокна формують сітку канальців, які заповнені лімфою та фагоцитарними клітинами, та по яким відбувається їх міграцію та транспорт антигенів. Від капсули в паренхіму органу відходять септи (трабекули). З кожною аферентною судиною в межах лімфовузла асоційована анатомо-функціональна одиниця – компартмент (лобула, долька), на які поділений лімфовузол. Найменший лімфовузол може складатися лише з одного компартменту, у великих лімфовузлах - їх кілька, що відрізняються за складом лімфи, адже вона надходить з різних аферентних судин. Кожен долька містить такі зони, як підкапсулярний синус, до якого

потрапляє лімфа з аферентних судин, периферійний кортекс (кіркова зона) та глибокий кортекс (паракортекс), медула (мозкова зона). У периферійному кортексі В-лімфоцити розміщуються у вигляді фолікулів (первинних або вторинних), а Т-лімфоцити знаходяться в навколофолікуляній зоні та глибше у паракортексі формуючи так звані корди або тяжі клітин. Первинні фолікули, крім зрілих наївних (неактивованих антигеном) В-лімфоцитів, містить також фолікулярні дендритні клітини та макрофаги. Вторинні фолікули формуються після активації В-лімфоцитів специфічним антигеном. Вони мають зародковий центр, в якому активно проліферують В-лімфоцити певного клону з однаковою специфічністю до антигенного епітопу, мантію, яка оточує зародковий центр і, крім В-лімфоцитів, містить Т-лімфоцити та дендритні клітини, та корону – потовщення, яке містить В-лімфоцити, що активно мігрують з фолікулу до кровотоку. На забарвлених гематоксиліном та еозином препаратах, вторинні фолікули можна відрізнити від первинних наявністю світло-забарвлених центральних зародкових центрів, та більш темніших периферійних зон в межах фолікулу. Первинний фолікул має однорідну клітинність та забарвлення. Паракортекс також поділений на сферичну центральну Т-клітинну зону, в якій лімфоцити дуже щільно упаковані, та периферійну зону глибокого кортексу, в якій розміщені синуси – структури, по яких рухається лімфа у межах лімфовузла, вони є продовженням медулярних синусів. Важливою структурою паракортексу та навколофолікулярного кортексу є венули з високим ендотелієм – спеціалізовані судини, які відповідають за міграцію лімфоцитів із крові до паренхіми органу. Медула містить багато синусів заповнених лімфою, які на препаратах, мають вигляд прозорих зон. Лімфоїдні клітини в медулі розміщені навколо кровоносних судин у вигляді структур, які називають корди (тяжі) та виглядають на препаратах як темнозабарвлені структури. В них присутні плазматичні клітини, активовані Т-лімфоцити, макрофаги та інші клітини. Морфологія названих зон та структур навіть серед різних видів гризунів (наприклад, щурів та мишей, які використовують у дослідженнях найчастіше) дуже відрізняється.

Кровопостачання лімфовузла тісно пов'язане з його будовою та функціями. На відміну від лімфатичних судин, кровоносні артерії входять до воріт лімфовузла і розгалужуються на численні капіляри, утворюючи сітки в паракортексі та кортексі. Венули формуються навколо фолікулів, вени, розміщуючись поруч із артеріями, виходять з воріт органу. Для лімфатичних вузлів характерні дугоподібні крайові вени. Нервові волокна можуть потрапляти до лімфовузла як з воріт, так і через капсулу, їх закінчення контактують із трабекулами, ендотелієм судин, або в паренхімі фолікулів.

До функцій лімфовузлів відносять захисну та кровотворну. Захисна функція включає як фагоцитарну здатність макрофагів, що розміщуються у синусах і вловлюють антигени із лімфи, так і продукцію антитіл плазматичними клітинами (гуморальна імунна відповідь) та активацію ефекторних Т-лімфоцитів клітинної імунної відповіді. Дендритні клітини (ДК), які транспортують фагоцитовані антигени до лімфовузла та презентують його Т-лімфоцитам в паракортексі, мають назву інтердигітальні ДК та є невід'ємною складовою

Рудик М.П. Методичні рекомендації до лабораторних робіт 2023

ефективної імунної відповіді. Кровотворна функція полягає в утворенні нових клонів специфічних до антигенів лімфоцитів, що генеруються у ході клональної експансії у фолікулах лімфовузлів та потрапляють до кровотоку з лімфою через грудну протоку чи праву лімфатичну протоку.

Хід роботи

1. Розглянути та позначити на схемі (рис. 17) будови лімфатичного вузла: кортекс, паракортекс, медулу, капсулу, трабекули, фолікули первинні та вторинні із зародковим центром, аферентні та еферентні лімфатичні судини, кровоносні судини (вену та артерію, посткапілярні венули), медулярні корди (тяжі).

2. Розглянути та позначити на схемі (рис. 18) дольки лімфатичного вузла: капсулу, підкапсулярний синус, міжфолікулярний кортекс, фолікул, периферійну та центральну глибоку кортикальну одиницю, паракортикальний та медулярний синуси, медулярні корди, аферентну та еферентну лімфатичні судини.

3. Розглянути та позначити на схемі (рис. 19) циркуляції крові у лімфовузлі: вену, артерію, венули з високим ендотелієм, кортекс, паракортекс, медулу, В-лімфоцитарний фолікул, Т-залежну зону, медулярну венулу, аферентну та еферентну лімфатичні судини.

4. Розглянути постійні препарати лімфовузлів щура та людини та замалювати (рис. 20). Позначити на рисунках: кортекс, паракортекс, медулу, капсулу, трабекули, фолікули первинні (за наявності) та вторинні, венули з високим ендотелієм, ворота лімфовузла, аферентні та еферентні лімфатичні судини, кровоносні судини, підкапсулярний та медулярний синус, медулярні корди.

5. Переглянути навчальне відео «Мікроскопія препаратів лімфовузлів».

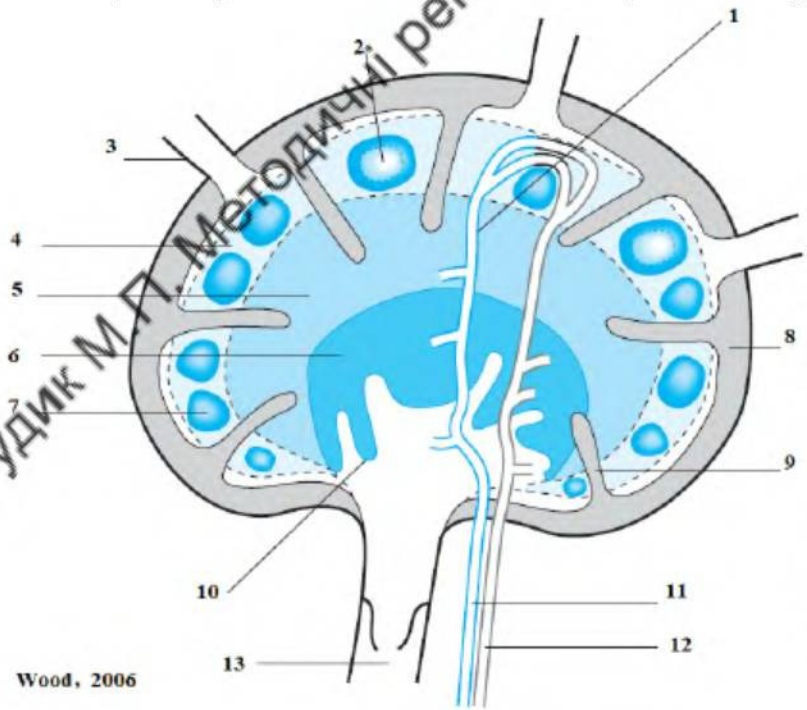

Рис. 17. Будова лімфатичного вузла (схема).

1._____
2._____
3._____
4._____
5._____
6._____
7._____
8._____
9._____
10._____
11._____
12._____
13._____

Рудик М.П. Методичні рекомендації до лабораторних робіт. 2023

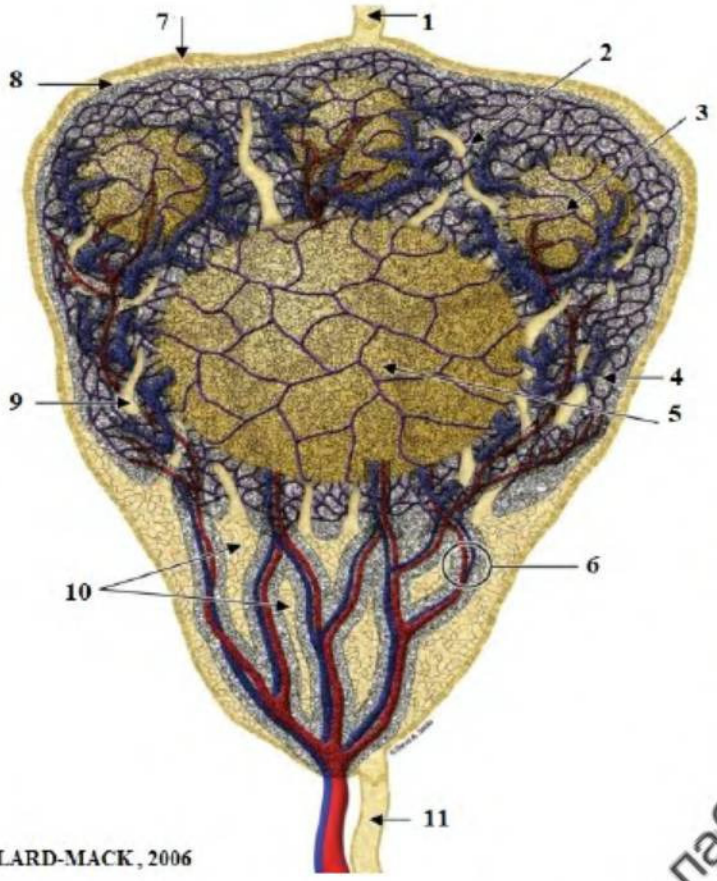

Рис. 18. Долька лімфатичного вузла (схема).

1. _____
2. _____
3. _____
4. _____
5. _____
6. _____
7. _____
8. _____
9. _____
10. _____
11. _____

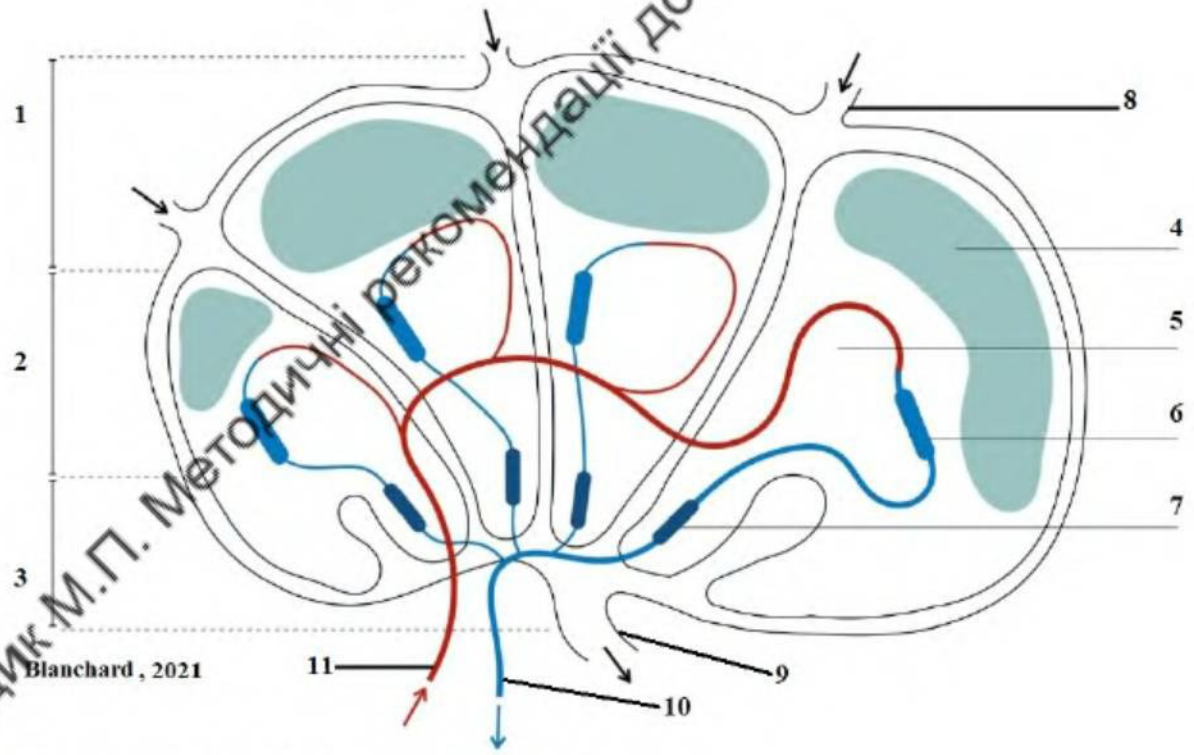

Рис. 19. Циркуляція крові в лімфовузлі (схема).

1. _____ 2. _____ 3. _____
4. _____ 5. _____ 6. _____
7. _____ 8. _____ 9. _____
10. _____ 11. _____

Рудик М.П. Методичні рекомендації до лабораторних робіт. 2023

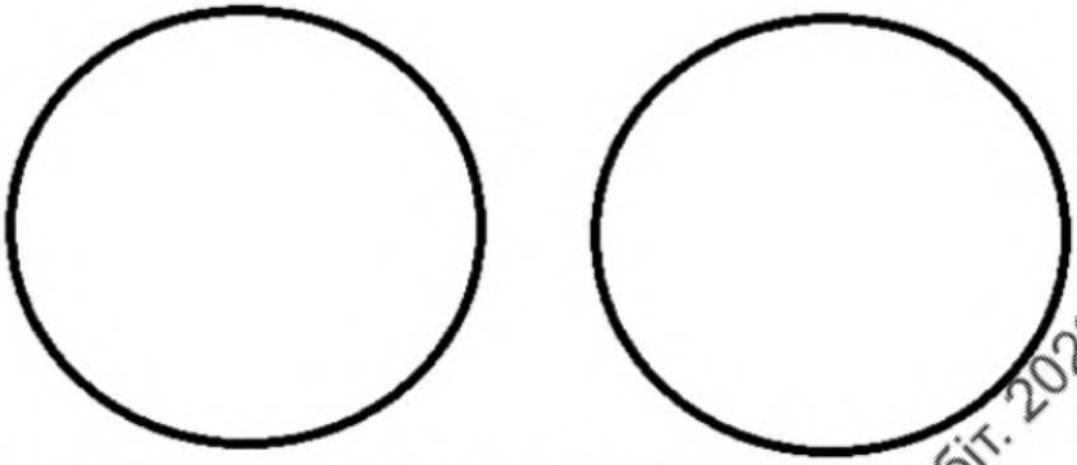

Рис. 20. Препарати лімфатичних вузлів людини та щура.

Забарвлення _____; **збільшення** _____.

_____

_____

_____

_____

_____

Висновок:_____

_____

Запитання для самоконтролю

1. Назвіть функції лімфатичних вузлів.
2. Що називають компартментом або долькою лімфовузла?
3. Які клітини розміщені у різних структурних зонах лімфовузла? Що таке корди?
4. Чим відрізняється первинний та вторинний фолікул, як їх виявити на препаратах?
5. Через які структури відбувається міграція лімфоцитів до органу? По яких структурах рухається лімфа в межах лімфовузла?

Рудик М.П. Методичні рекомендації до лабораторних робіт. 2023

Лабораторна робота №5

Первинні та вторинні органи лімфоїдної системи. Кістковий мозок: будова та функції, гематопоез.

Мета роботи: вивчити анатомічну будову та клітинний склад червоного та жовтого кісткового мозку людини та тварин, схему гематопоезу.

Завдання роботи: розглянути та замалювати розміщення кісткового мозку в організмі, схему кровопостачання кісткового мозку, схему гематопоезу та острівців гематопоетичних клітин на препаратах кісткового мозку людини.

Матеріали та обладнання: мікроскопи, мікропрепарати, анатомічні атласи та схеми, навчальні відео-матеріали.

Лімфоїдна система – система тканин та органів, що забезпечують утворення та дозрівання лімфоїдних клітин, а також розвиток ефективної специфічної імунної відповіді, що реалізуються різними популяціями лімфоцитів. Органи та тканини лімфоїдної системи поділяють на первинні (центральні) та вторинні (периферійні). У первинних органах, що у ссавців представлені кістковим мозком та тимусом, мікрооточення сприяє саме процесам утворення та дозрівання лімфоїдних клітин. Вторинні органи за своїм розміщенням та будовою призначені для зустрічі з антигеном, його ефективної презентації зрілим лімфоцитам та ініціювання імунної відповіді. До них відносять вже розглянуті вище лімфатичні вузли, що є «вартовими» на шляху проникнення антигену через лімфатичну систему, та серезінка, імунні клітини якої проводять моніторинг крові, на присутність антигенів у кровоносній системі. Також функцію ініціювання імунної відповіді, як і участь у її ефекторній фазі, відіграють вторинні лімфоїдні тканини, асоційовані зі слизовими оболонками, а присутність ефекторних лімфоїдних тканин у шкірі обумовлює існування такого поняття, як асоційована зі шкірою лімфоїдна тканина.

Кістковий мозок є п'ятим найбільшим органом людського тіла (4% ваги тіла, 2,5 – 3 кг). Головна його функція – гематопоез, а як первинний орган лімфоїдної системи він відповідає за дозрівання В-лімфоцитів. Розділяють морфологічно та за функціональною активністю червоний та жовтий кістковий мозок. Червоний кістковий мозок розміщується у новонародженої дитини у губчастій речовині всіх кісток, як трубчастих, так і плоских, але у постнатальний період він поступово заміщується на жовтий кістковий мозок. Активний процес перетворення завершується близько 25 років у людини та результує у присутності червоного кісткового мозку у більшості плоских кісток та проксимальних епіфізах трубчастих кісток. Процес перетворення хоча на цьому етапі і уповільнюється, але триває протягом всього життя. Червоний кістковий мозок є гематопоетично активною тканиною, тобто в якій активно відбуваються процеси кровотворення, він на 20% складається із білку, та на 40% з води і 40% жирової тканини. Натомість жовтий кістковий мозок, гематопоетично

Рудик М.П. Методичні рекомендації до лабораторних робіт. 2023

неактивний, на 80% складається із жирової тканини та містить лише 5 % білку і 15% води. При цьому за потреби, при великих крововтратах, у жовтому кістковому мозку можуть з'являтися осередки активного гематопоезу. У дорослих організмів кровотворення переважно відбувається в тазових кістках, грудній кістці, ребрах, хребцях, проксимальних епіфізах великих трубчастих кісток кінцівок.

За гістологічними характеристиками у межах кісткового мозку розрізняють такі компоненти: кісткова, клітинна та підтримуюча. Кісткову частину репрезентує губчаста речовина кістки, що побудована із первинних та вторинних трабекул – тонких тяжів кістки, які надають паренхімі кістково-мозкового каналу сотоподібну структуру, та є каркасом для клітинного компоненту. Він, в свою чергу, включає гематопоетичні, жирові та ретикулярні клітини (в тому числі CAR – CXCL12 збагачені ретикулоцити). Підтримуючий або допоміжний компонент – це елементи кровоносної та нервової системи. Лімфатичні судини у кістковому мозку відсутні. Кровотворна тканина потребує для свого функціонування спеціалізоване мікрооточення.

Функція гематопоезу у постнатальному періоді у людини належить лише кістковому мозку, однак у зародка цю роль можуть виконувати печінка та селезінка. У деяких видів, зокрема у мишей, може спостерігатися позамедулярний гематопоез (по-за кістковим мозком), що асоційований в більшості випадків із селезінкою. Це нормальне явище для мишей, але для котів та собак, наприклад, є ознакою патології. Частиною цього мікрооточення є ендост, який формує трабекулярну речовину, остеобласти та остеокласти (остеогенних клітин), та фіброзна сполучнотканинна оболонка, яка безпосередньо утворює внутрішнє середовище кістковомозкових гематопоетичних ніш. Ретикулярні клітини та їх продукти колагенові волокна, адипоцити, зрілі макрофаги, лімфоцити, та вже названі остеогенні клітини, не лише фізично підтримують гематопоетичні острівці, але і синтезують необхідні ростові фактори, які впливають на розвиток тієї чи іншої гілки кровотворення. Система кровоносних судин кісткового мозку дуже розгалужена, та знаходиться в центрі процесу кровотворення. Живильна артерія та вена, прямують до кістки та кістковомозкового каналу через живильний канал, під кутом до кортикального шару в зоні діафізу, далі артерія розгалужується на 2 гілки, що йдуть паралельно до поздовжньої осі трубчастої кістки. Подальше галуження включає появу радіальних артеріол, які прямують до периферії кістки, формуючи своєрідну дугу, та переходять у розширені синуси венозної системи, що в свою чергу формують збиральні вени, які несуть кров до центральної вени. Певна частин артерій окістя може також проникати через кортикальну кістку в інших місцях та розміщуватися у Гаверсових каналах кіркової речовини. Синуси виконують важливу регулюючу роль, адже саме через них у нормі відбувається вихід зрілих або практично зрілих клітин у кров з кісткового мозку. Мієлінові та немієлінізовані нервові волокна, які контактують із клітинами мікрооточення та ендотелієм синусів за допомогою щільних міжклітинних контактів, нексусів, формують нейроретикулярний комплекс, регулюючи процеси кровотворення та дозрівання клітин. Процес кровотворення регулюється багатьма чинниками, як

Рудик М.П. Методичні рекомендації до лабораторних робіт 2023

локальним, так і системними. Утворення та виведення із обігу клітин крові є збалансованим процесом, тому необхідний рівень гематопоезу встановлюється залежно від умов.

У процесі гематопоезу ключову роль відіграються плюрипотентні гематопоетичні стовбурові клітини (ГСК), велика кількість яких локалізується периферійно від центральної вени поруч із ендостом, що вкриває щільну речовину кістки. Вони здатні поновлювати свій пул шляхом безперервного поділу, а також дають початок іншим клітинам-попередницям клітин крові. За добу в кістковому мозку утворюються мільярди клітин на кілограм ваги тіла. По мірі дозрівання кожної лінії клітин у окремих нішах кісткового мозку або острівцях, зрілі клітини рухаються у напрямку до центральної частини кістки та стінок венозних синусів. Найближче до ендотелію синусів знаходяться мегакаріоцити, пластинки цитоплазми яких відшнуровуються до кровотоку у вигляді тромбоцитів. Найбільш яскравим прикладом гематопоетичного острівця є еритробластний острівець, який є скупченням еритроцитів на різних етапах зрілості навколо макрофага, що регулює їх дозрівання та фагоцитує ядра, витіснені зі зрілих клітин. Найбільш незрілі клітини розміщуються у внутрішньому, найближчому до макрофага, шарі. Острівці лімфопоезу концентруються навколо артеріальних судин біля центру гематопоетичного корду/тяжа – структурної одиниці кісткового мозку, в центрі якої знаходиться артеріола, що оточена синусом. Найбільш віддалено від синусу знаходяться осередки диференціювання гранулоцитів. Розміщення клітин у спеціалізованих нішах регулюється завдяки молекулам адгезії, таким, як інтегрини, імуноглобуліни, лектини. Важливе значення мають міжклітинні взаємодії між клітинами мікрооточення, компонентами матриксу та гематопоетичними клітинами. Гормони, цитокіни, хемокіни та нейромедіатори впливають на процес кровотворення та міграцію клітин.

Розрізняють за ступенем зрілості три стадії незрілих гематопоетичних клітин: плюрипотентна стовбурова клітина, мультипотентна клітина попередниця, та уніпотентна клітина (прекурсор). На останніх двох стадіях диференціювання, клітини-попередниці не можуть поновлювати свій власний пул шляхом поділу, з кожним поділом вони перетворюються на більш зрілий диференційований тип клітин. На цих останніх стадіях клітини мають вже чіткі морфологічні відмінності. Традиційною назвою клітин-попередниць є колоніє-утворювальні одиниці (КУО), з яких утворюються певні типи клітин. Залежно від напрямку диференціювання можна назвати такі КУО: КУО-Е – попередники еритроцитів, КУО-Т – попередники тромбоцитів, КУО-МГ – попередники моноцитів і гранулоцитів та КУО-Л – попередники лімфоцитів. З однієї КУО-ГЕММ утворюються різні типи клітини всієї мієлоїної гілки. На ранніх стадіях диференціювання головними медіаторами гемопоезу вважаються такі загальні медіатори, як ІЛ-3, що продукується Т-лімфоцитами, фактор стовбурових клітин, що продукується макрофагами, фібробластами та іншими клітинами. А на стадії уніпотентної КУО більш важливе значення мають вузькоспеціалізовані ростові фактори, які регулюють дозрівання окремих популяцій клітин, як наприклад,

Рудик М.П. Методичні рекомендації до лабораторних робіт 2023

колоніестимулювальні фактори гранулоцитів та макрофагів, еритропоетин, ІЛ-4, ІЛ-2 (фактори лімфопоезу) тощо.

Хід роботи

1. Розглянути розміщення кісткового мозку у довгих трубчастих кістках на прикладі стегнової кістки людини та позначити на рис. 21: епіфіз, метафіз, діафіз, червоний та жовтий кістковий мозок, губчасту та щільну (компактну) речовину, кровоносні судини, периост (окістя), ендост (середкістя), кіркову речовину, трабекулярну речовину. На схемі клітинного складу гематопоетичної ніші позначити: мезенхімальну стромальну клітину, синус, ендотеліальну клітину, периваскулярну клітину CAR, макрофаг, мегакаріоцит, нейрон симпатичної іннервації, остеобласт, остеокласт, позаклітинний матрикс, гематопоетичну совбурову клітину, цитокіни та фактори росту, подібні до шваннівських клітини, кістково-мозкова порожнина.

2. Розглянути розміщення живильного каналу в кістковому мозку та систему судин кісткового мозку, позначити на рис. 22: живильну артерію, виносну (живильну) вену, центральну вену та артерію, радіальні артерії, венозні синуси, артерію окістя, кістково-мозкову порожнину, ендотелій типу L та H, остеон, Гаверсів канал із судиною, канал Фолькмана із судиною, концентричні кісткові пластинки (ламели) остеону, губчасту кістку, периост (окістя), зовнішню пластинку, вставну кісткову пластинку.

3. Розглянути схему гематопоезу та позначити на рис. 23: кістковий мозок, кров, тимус, тканини, клітини-попередниці різних типів, гематопоетичну стовбурову клітину, що поновлює власний пул, мієлоїдну та лімфоїдну клітину-попередницю, клітину-попередницю мегакаріоцитів та еритроцитів, гранулоцитів та макрофагів, В-лімфоцитів, Т-лімфоцитів та природних кілерних клітин, мегакаріоцитарну клітину-попередницю, клітину-попередницю еритроїдну, макрофагальну, гранулоцитарну, мастоцитарну, природних кілерних клітин, Т-лімфоцитів, мегакаріоцит, поліхроматофільний нормоцит, моноцит, нейтрофіл, базофіл, еозинофіл, В-лімфоцит, природну кілерну клітину, Т-лімфоцит, плазматичну клітину, мастоцит, макрофаг, еритроцити, тромбоцити.

4. Розглянути постійні препарати кісткового мозку людини, замалювати та позначити острівці гематопоетичних клітин на рис. 24: макрофаг, ретикулоцит, еритробласт, мегакаріоцит, адипоцит, гематопоетичні клітини.

5. Переглянути навчальне відео «У серці гематопоезу».

Рудик М.П. Методичні рекомендації до лабораторних робіт. 2023

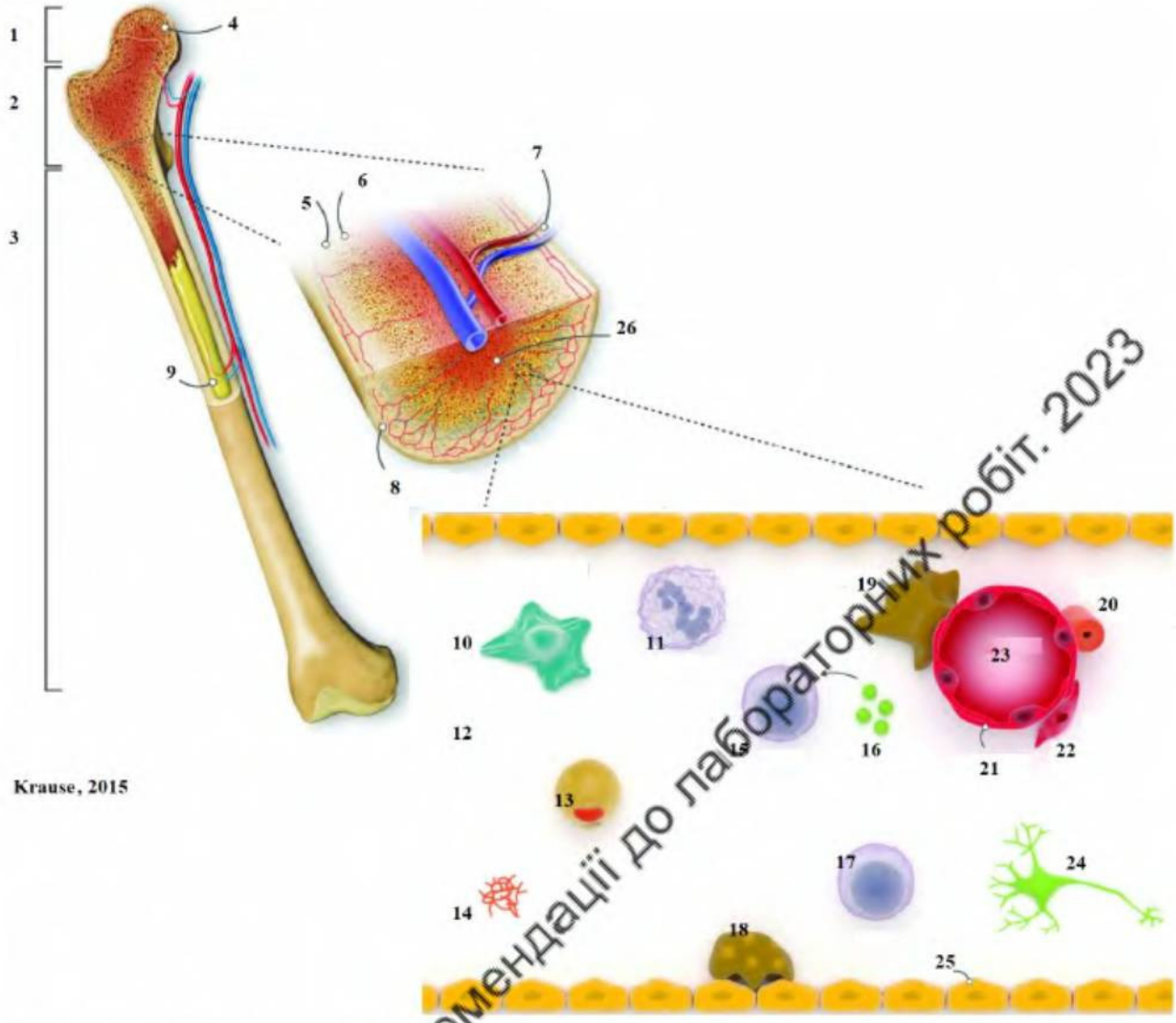

Krause, 2015

Рис. 21. Анатомія кісткового мозку та клітинний склад гематопоетичної ніші (схема).

1._____	2._____	3._____
4._____	5._____	6._____
7._____	8._____	9._____
10._____	11._____	12._____
13._____	14._____	15._____
16._____	17._____	18._____
19._____	20._____	21._____
22._____	23._____	24._____
25._____	26._____	

Рудик М.П. Методичні рекомендації до лабораторних робіт. 2023

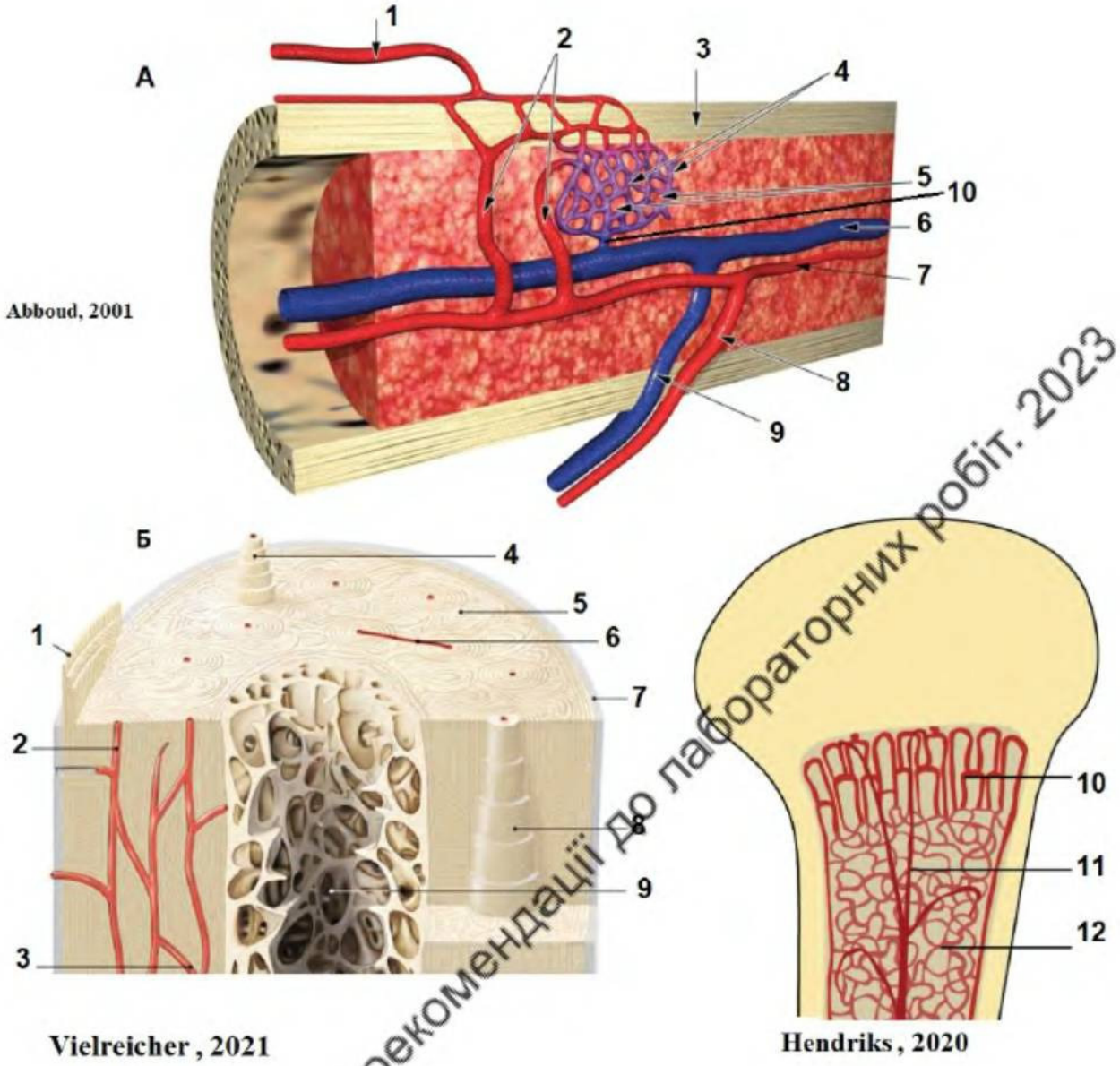

Рис. 22. Система кровоносних судин кісткового мозку (схема).

А. 1._____ **2.**_____ **3.**_____
4._____ **5.**_____ **6.**_____
7._____ **8.**_____ **9.**_____
10._____

Б. 1._____ **2.**_____ **3.**_____
4._____ **5.**_____ **6.**_____
7._____ **8.**_____ **9.**_____
10._____ **11.**_____ **12.**_____

Рудик М.П. Методичні рекомендації до лабораторних робіт. 2023

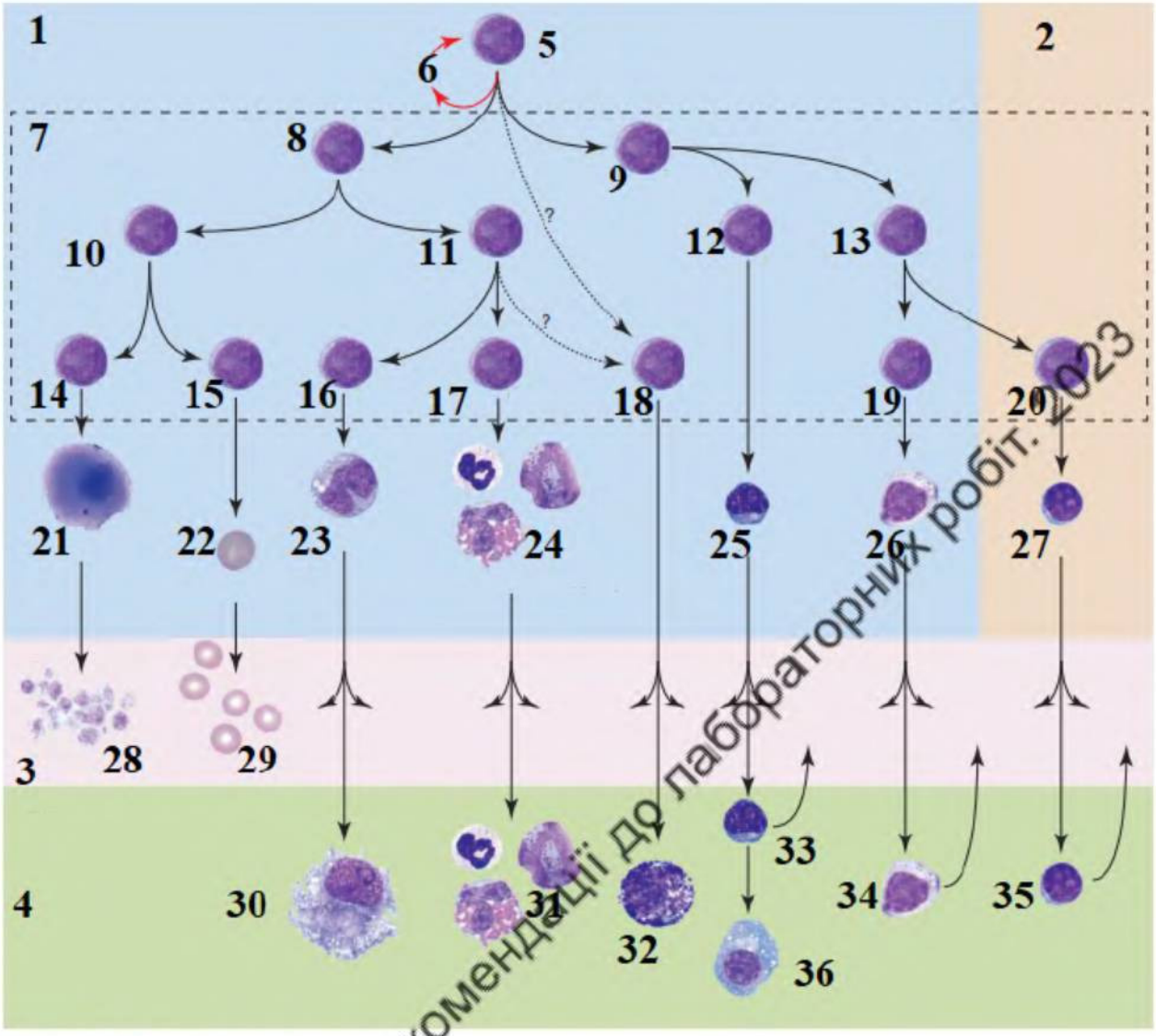

Рис. 23. Схема гематопоезу.

1._____	2._____	3._____
4._____	5._____	6._____
7._____	8._____	9._____
10._____	11._____	12._____
13._____	14._____	15._____
16._____	17._____	18._____
19._____	20._____	21._____
22._____	23._____	24._____
25._____	26._____	27._____
28._____	29._____	30._____

Boes, 2017

Рудик М.П. Методичні рекомендації до лабораторних робіт. 2023

Рис. 24. Препарат кісткового мозку людини. Еритробластний острівець.
Забарвлення _____; збільшення _____.

_____

_____

_____

Висновок:_____

_____

Запитання для самоконтролю

1. Назвіть відмінності між червоним та жовтим кістковим мозком та їх функції?

2. Які складові входять до кісткового, клітинного та підтримуючого компонентів кісткового мозку?

3. Назвіть та опишіть розміщення кровоносних судин кістки, які забезпечують кровообіг у кістковому мозку.

4. З чого складається мікрооточення гематопоетичної ніші? Які фактори впливають на гематопоез?

5. Опишіть будову еритробластного острівця.

Рудик М.П. Методичні рекомендації до лабораторних робіт. 2023

Лабораторна робота №6

Тимус: анатомія та гістологічна будова, клітинний склад та функції.

Мета роботи: вивчити місцезнаходження, анатомічну будову та гістологічну структуру тимусу (загрудинної залози) людини та тварин.

Завдання роботи: розглянути та замалювати схему розташування тимусу у людському тілі, схематичну будову різних морфо-функціональних зон тимусу, забарвлений гістологічний препарат тимусу миші та людини з позначенням клітинних популяцій, характерних різним зонам тимусу.

Матеріали та обладнання: мікроскопи, мікропрепарати, анатомічні атласи та схеми, навчальні відео-матеріали.

Рудик М.П. Методичні рекомендації до лабораторних робіт. 2023

Тимус (загрудинна залоза), як і кістковий мозок, належить до первинних органів лімфоїдної системи. Тимус має рожево-біле забарвлення та м'яку консистенцію. Розміщується залоза у людини в верхньому середостінні позад верхньої частини тіла груднини, над перикардом та плевральними мішками, що знаходяться латерально; позаду тимусу знаходиться дуга аорти та верхня порожниста вена. Розміщення на вигляд тимусу варіюють, залежать від віку та статі. Інколи тимус може досягати щитоподібної залози. Розмір органу у людини при народженні становить: довжина – 6 см, ширина – 5 см, товщина – близько 1 см; маса – 10-15 г, що є найбільшим показником відносної маси органу протягом життя людини. Максимальна вага органу досягає 40-50 г. Інволюція тимусу відбувається поступово, при цьому епітелій, що складає його паренхіму, зменшується в кількості на 3% щорічно у дорослих та заміщується жировою тканиною. Тимус має 2 видовжені долі (частки), які є неоднаковими за розміром у людини (ліва зазвичай довша за праву) та з'єднані сполучною тканиною. Розвиваються дольки відповідно із епітеліальної тканини 3-4 глоткових кишень. Форма дольок є пірамідальною з направленою догори вершиною. Кожна доля тимусу поділена на менші дольки трабекулами (перегородками), що відходять у паренхіму органу від сполучнотканинної капсули. У мишей ліва та права долі тимусу відокремлені одна від одної та не поділені на менші дольки трабекулами.

Паренхіма тимусу утворюється ретикулярною сполучною тканиною ендодермального походження, на відміну від інших лімфоїдних органів, де паренхіма побудована із сполучної тканини мезенхіми. Кожна долька тимусу у людини, містить кіркову зону (кортекс), яка є відокремленою між дольками за допомогою трабекул, та мозкову зону (медула), що, як правило, є спільною у кількох сусідніх дольок. У тварин, які не мають поділу тимусу на дольки, зокрема у мишей, кортекс є підкапсулярною зоною, яка не розділена трабекулами. На гістологічних препаратах, забарвлених гематоксилін-еозином, ці дві зони, що містять різні за ступенем зрілості тимоцити, можна легко розрізнити: медула є світліше забарвленою та має меншу щільність клітин,

порівняно з кортексом. Також між кортексом та медулою умовно розрізняють кортико-медулярне з'єднання – зону активної міграції клітин до тимусу та виходу їх з органу.

У підкапсулярній зоні кортексу в тимусі знаходяться найбільш незрілі тимоцити, що мігрували з кісткового мозку, у так званих пакетах Кларка – агрегатах лімфоцитів, що оточені епітеліальними клітинами. Також тут, як і в медулі, знаходиться певна кількість макрофагів, які виконують роль «клітин-прибиральниць», фагоцитуючи апоптичні лімфоцити, які не пройшли успішно процеси позитивної та негативної селекції. По мірі дозрівання Т-лімфоцити з кіркової зони переміщуються до медули. При цьому вони набувають функціонально зрілий Т-клітинний рецептор та починають експресувати одну із костимуляторних молекул CD4 або CD8. В процесі дозрівання Т-клітин також активну участь беруть дендритні клітини, які можна виявити в кортексі та медулі. Ці клітини не здатні до фагоцитозу та презентують антиген Т-лімфоцитам в процесі їх дозрівання та селекції. В зоні кортико-медулярного сполучення зрілі наївні Т-лімфоцити покидають орган через посткапілярні венули. Поруч із судинами тут можна виявити невелику кількість периваскулярних В-лімфоцитів та плазматичних клітин. Паренхіма тимусу складається із різних типів епітеліальних клітин, це і клітини-няні в кортексі, що в своїх кишенях можуть містити до 20 незрілих лімфоцитів, а також медулярні та кортикальні епітеліальні клітини строми, що формують підтримуючу лімфоцити сітку і синтезують необхідні гормони (тимозин, тимопоетин, тимулін та ін.) для їх дозрівання. Ці клітини, як і дендритні клітини, експресують на своїй поверхні молекули МНС I та II класів, що важливо для процесів негативної та позитивної селекції. Також у медулі тимусу локалізовані тільця Гассаля – скупчення клітин, які мають епітеліальне походження та вважаються застарілими клітинами строми, що накопичують кератин, в їх цитоплазмі помітні дегенеративні пухирці та дистрофічна кальцифікація. У щурів вони можуть утворювати завитки розпластаних клітин, що оточують клітинний дебрис або концентрично укладений кератин, тоді як у мишей ці структури менш добре ідентифікуються і не утворюють кератин у центрі.

Кровопостачання загрудинної залози забезпечують нижні щитоподібні, внутрішні грудні та перикардіально-діафрагмальні артерії. Їх гілки до залози проходять між дольками та відгалужуються переважно до кори. Вени йдуть поруч із артеріями, вони впадають у внутрішні грудні, нижні щитоподібні та плечоголові вени. У кортексі тимусу існує гемато-тимусний бар'єр, що обмежує вплив циркулюючих антигенних молекул на кортикальні тимоцити, які розвиваються. Формується він комплексом дуг судин та периваскулярними лімфоцитами, макрофагами та периферичними ретикулярними епітеліальними клітинами. На відміну від цього, капіляри медули є більш проникними. Відтік лімфи відбувається до білягрудинних, трахеобронхіальних та передніх середостінних вузлів. У тимусі відсутні аферентні лімфатичні судини. Іннервується залоза симпатичними волокнами з шийно-грудного та верхніх грудних гангліїв та парасимпатичними волокнами блукаючого нерву.

Рудик М.П. Методичні рекомендації до лабораторних робіт 2023

Хід роботи

1. Розглянути схему розміщення тимусу у людському тілі та позначити на рис. 25: щитоподібну залозу, трахею, тимус, праву та ліву долю тимусу, трабекули (септи), дольки тимусу.

2. Розглянути схематичну будову різних морфо-функціональних зон тимусу та позначити на рис. 26: медулу, кортекст, трабукули, капсулу, кровоносні судини, тимоцити, дендритні клітини, макрофаги, медуляні та кортикальні епітеліальні клітини.

3. Розглянути постійні препарати тимусу миші та людини та замалювати (рис. 27). Позначити на рисунках: медулу, кортекст, трабукули, капсулу, кровоносні судини, тимоцити, тільця Гассаля.

4. Переглянути навчальні відео «Мікроскопія препаратів тимусу», «Анатомічні аспекти дозрівання Т-лімфоцитів у тимусі».

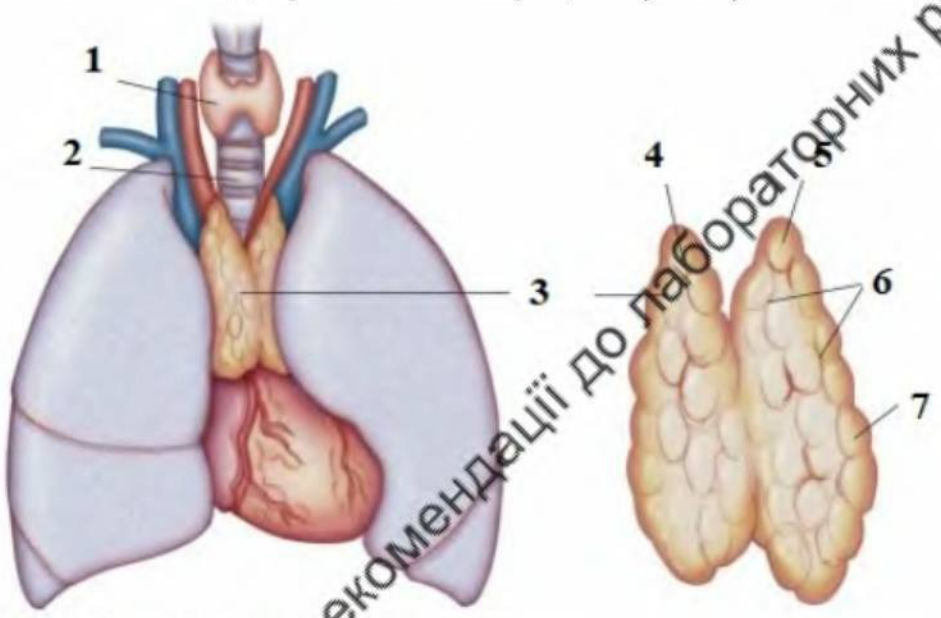

Рис. 25. Анатомія та морфологія тимусу.

1._____ **5.**_____
2._____ **6.**_____
3._____ **7.**_____
4._____

https://anatomy-medicine.com/endocrine-system/96-the-thymus-gland.html

Рудик М.П. Методичні рекомендації до лабораторних робіт. 2023

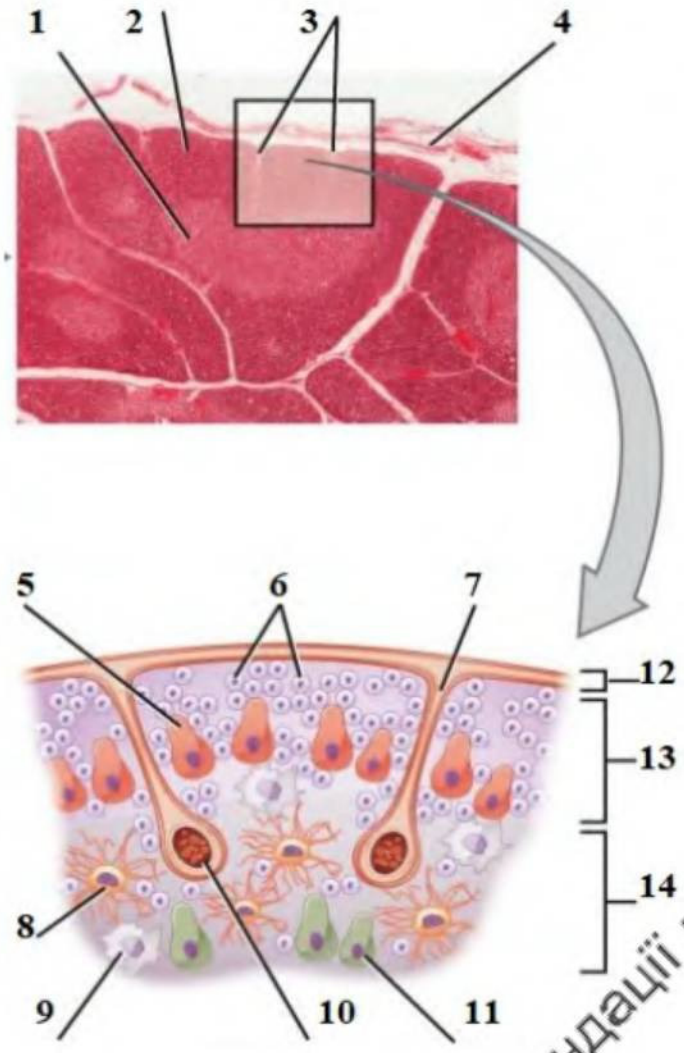

Рис. 26. Будова тимусу людини та його клітинний склад (схема).

1._____
2._____
3._____
4._____
5._____
6._____
7._____
8._____
9._____
10._____
11._____
12._____
13._____
14._____

https://microbenotes.com/thymus-structure-and-functions/

Рудик М.П. Методичні рекомендації до лабораторних робіт. 2023

Рис. 27. Препарати тимусу людити та миші.
Забарвлення_____; збільшення _____.

_____
_____
_____
_____
_____

Висновок:_____

_____

Запитання для самоконтролю

1. Назвіть відмінності між морфологією тимусу у людини похилого віку та новонародженого. Що таке інволюція тимусу?

2. Опишіть клітинний склад кортексу та медули тимусу. Як відрізнити ці зони на гістологічних препаратах?

3. Яка роль макрофагів у тимусі, де їх можна виявити?

4. Опишіть склад та роль гемато-тимусного бар'єру.

5. Яка роль клітин епітеліального походження у тимусі? Назвіть їх типи та локалізацію.

Рудик М.П. Методичні рекомендації до лабораторних робіт. 2023

Лабораторна робота №7

Вторинні лімфоїдні органи і тканини.

Селезінка: анатомія та гістологічна будова, клітинний склад.

Мета роботи: вивчити локалізацію в організмі, анатомічну будову та гістологічну структуру селезінки людини та тварин, її функції та роль для вродженого та набутого імунітету.

Завдання роботи: розглянути та замалювати схему розташування селезінки у черевній порожнині людини та анатомічні поверхні селезінки; схематичну будову різних морфо-функціональних зон селезінки; забарвлений гістологічний препарат селезінки миші та людини, позначивши різні клітинні популяції, характерні різним зонам органу; схему венозного синусу селезінки.

Матеріали та обладнання: мікроскопи, мікропрепарати, анатомічні атласи та схеми, навчальні відео-матеріали.

Рудик М.П. Методичні рекомендації до лабораторних робіт. 2023

Селезінка – вторинний лімфоїдний орган, що розміщений у лівій підреберній області черевної порожнини, та виконує роль основного «фільтра» антигенів, присутніх у крові, на відміну від лимфовузлів, які затримують антигени, які потрапили в лімфу. Цей орган має темно-червоний колір та продовгувату форму. Розміри селезінки: довжина – 10-14 см, ширина – 6-10 см, товщина - 3-4 см. Маса селезінки складає 9,5 г у новонароджених та в середньому 150-200 г у дорослої людини. Як розмір, так і маса селезінки у людей індивідуально варіабельні. Селезінка має опуклу діафрагмальну поверхню та увігнуту вісцеральну поверхню. Між поверхнями розрізняють верхній гострий край, що може мати кілька виїмок, та тупий нижній край. Своєю довгою віссю селезінка розміщується навпроти X ребра, її задній кінець обернений до хребта, передній кінець не досягає краю реберної дуги. До вісцеральної поверхні органу прилягають інші внутрішні органи, такі як шлунок своєю великою кривиною, ліва нирка з надниркoвою залозою, ободова кишка, формуючи відповідні відбитки на цій поверхні, або поверхні відповідних органів – шлункову, ниркову, ободовокишкову. На вісцеральній поверхні органу також знаходяться ворота селезінки – місце потрапляння до селезінки селезінкової артерії та виходу селезінкової вени і лімфатичних судин. Аферентних лімфатичних судин у селезінки немає. Сполучнотканинні зв'язки черевини закріплюють селезінку у черевній порожнині, прикріплюючи її до шлунку та нирки.

Селезінка вкрита сполучнотканинною капсулою, від якої до паренхіми органу, що має назву пульпа, відходять трабекули, тісно пов'язані з сулезінковими судинами. Пульпа селезінки морфологічно та функціонально розрізняється на 2 типи: біла та червона пульпа, між якими знаходиться крайова

зона. Червона пульпа, відносний об'єм якої складає 82-85%, розміщується між венозними синусами, за своїм клітинним складом дуже різноманітна: в петлях ретикулярної тканини, знаходяться у великій кількості еритроцити, а також різні популяції лімфоцитів, макрофаги, гранулоцити. Венозні синуси червоної пульпи селезінки є розширеними венулами, стінки яких побудовані з ендотелію, здатного до скорочення під впливом стресових волокон, та концентричних сполучнотканинних волокон. Завдяки скороченням стресових волокон, між ендотелієм виникають щілини, крізь які просочується кров з червоної пульпи. Застарілі еритроцити, які характеризуються втратою мембранної пластичності, не здатні пройти з паренхіми до синусу через ці щілини, тому затримуються та поглинаються макрофагами, що у значній кількості знаходяться поруч із стінками синусів. Цей процес видалення старих еритроцитів, а також тромбоцитів, має назву гемокатерез. Крім цієї функції, червона пульпа селезінки виконує роль у депонуванні крові, обміні та депонуванні заліза, захисті від бактеріальних збудників інфекцій та продукції антитіл. Макрофаги червоної пульпи, як і крайової зони, здатні до фагоцитозу не лише патогенів, але й інших антигенних часток, пухлинних клітин тощо. У червоній пульпі розміщується багато плазматичних клітин, які продукують антитіла.

Біла пульпа селезінки є суто лімфоїдним компартментом. Вона утворена лімфоїдними периартеріолярними муфтами (ПАЛМ), лімфоїдними фолікулами, що складаються з лімфоцитів та інших клітин лімфоїдної тканини, які залягають в петлях ретикулярної строми поруч із судинами. У деяких тварин, зокрема собак, навколо артеріальних капілярів можна виявити периартеріолярні макрофагальні муфти (еліпсоїди). Селезінкова артерія розгалужується на менші селезінкові артеріоли, які оточені Т-залежно зоною ПАЛМ. Кінці артеріол у вигляді густої «щітки» капілярів закінчуються у В-клітинних фолікулах, або ж у крайовій зоні чи червоній пульпі, зливаючись із селезінковими синусами, що забезпечує швидкий рух крові крізь селезінку, оминаючи пульпу. Як і в лімфовузлах, розрізняють первинні та вторинні фолікули селезінки, вони містять також фолікулярні дендритні клітини та макрофаги. Фолікули є місцем продукції специфічних клонів В-лімфоцитів.

Крайова зона селезінки складається із двох шарів клітин та крайових синусів. Ближче до ПАЛМ та фолікулів знаходиться шар металофільних макрофагів маргінальної зони. З іншого боку від них знаходиться крайовий синус. Він сполучений із судинами, що утворюють капілярне русло ПАЛМ та фолікулів та встелений спеціалізованими ендотеліальними клітинами. Периферійно від крайового синусу, ближче до червоної пульпи знаходиться товстий зовнішній шар крайової зони, що складається із ретикулярних фібробластів, макрофагів крайової зони, та особливих популяцій дендритних клітин і В-лімфоцитів крайової зони. Макрофаги крайової зони експресують патерн-розпізнавальні рецептори та здатні до фагоцитозу патогенних мікроорганізмів. В-лімфоцити маргінальної зони унікальні, ця субпопуляція нециркулюючих лімфоцитів має фенотип IgM+IgD-, на відміну до фолікулярних В-лімфоцитів, що мають фенотип IgM+IgD+. Крайова зона є транзитним

РУДМКМП. Методичні рекомендації до лабораторних робіт. 2023

регіоном, через яку відбувається міграція клітин в кров з ПАЛМ та в зворотньому напрямку.

Об'єм білої пульпи в селезінці знижується з віком. У дітей 6-10 років він складає 18,6%, у 21-30 років – 7,7-9,6 %, і вже до 50 років не перевищує 6,5 % від маси органу. Це впливає на загальну масу селезінки: після 60 років маса органу складає 60-70% такої у молодих людей.

Хід роботи

1. Розглянути схему розміщення селезінки у людському тілі та позначити на рис. 28: жовчний міхур та жовчну протоку, праву та ліву частки печінки, шлунок, селезінку, підшлункову залозу, товстий та тонкий кишечник, коротку шлункову вену, ниркову поверхню, селезінково-ниркову зв'язку, селезінкову артерію, ліву шлунково-сальникову судину, нижній край селезінки, селезінкову вену, задній кінець селезінки, шлунково-селезінкову зв'язку, шлункову поверхню, верхній край селезінки та її вирізки, ворота селезінки, нижній край селезінки, ободово-кишкову поверхню, передній кінець селезінки, діафрагмову поверхню, вісцеральну поверхню.

2. Розглянути схематичну будову різних морфо-функціональних зон селезінки та позначити на рис. 29: аферентну селезінкову артерію, збиральну вену, венозний синус, корди, капсулу з трабекулами, центральну артеріолу, фолікул, ПАЛМ, кройову зону, венозний синус, ендотеліальну клітину, стресові волокна, еритроцит, кільцеві волокна.

3. Розглянути постійні препарати селезінок миші та людини та замалювати (рис. 30). Позначити на рисунках: центральну артерію, капсулу і трабекулу, білу пульпу, червону пульпу, фолікул, крайову зону.

4. Переглянути навчальні відео «Мікроскопія препаратів селезінки: внутрішня архітектура селезінки».

Рудик М.П. Методичні рекомендації до лабораторних робіт 2023

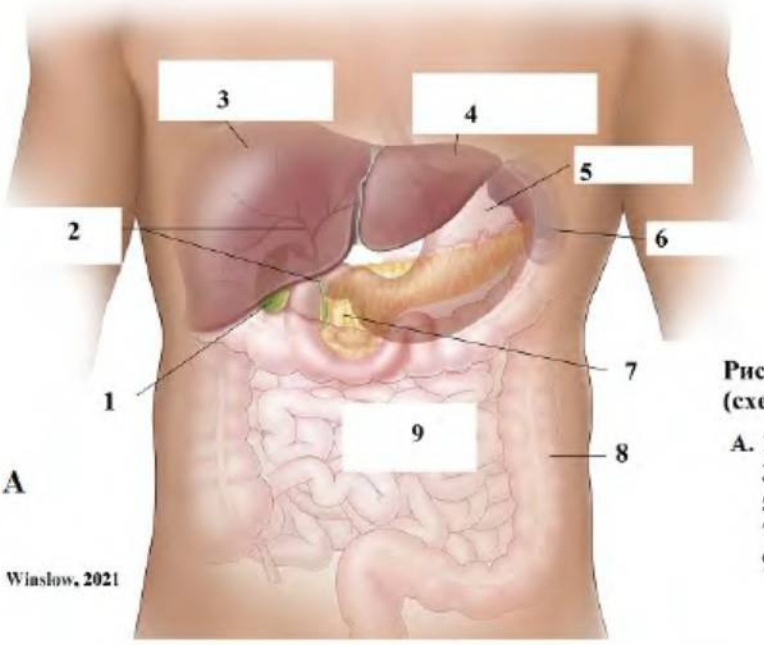

Рис. 28. Розміщення селезінки людини (схема) (А) ; та її морфологія (Б).

А. 1._____ **2.**_____
3._____ **4.**_____
5._____ **6.**_____
7._____ **8.**_____
9._____

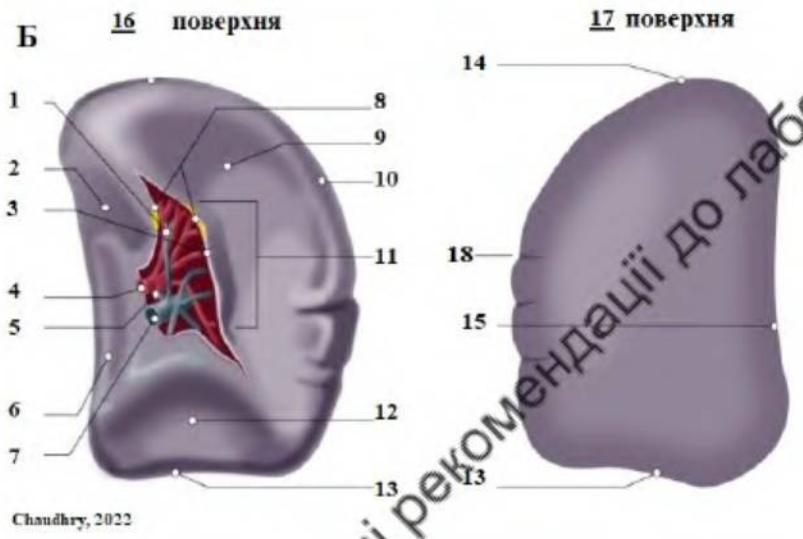

Б. 1._____
2._____
3._____
4._____
5._____
6._____
7._____
8._____
9._____
10._____
11._____
12._____
13._____
14._____
15._____
16._____
17._____
18._____

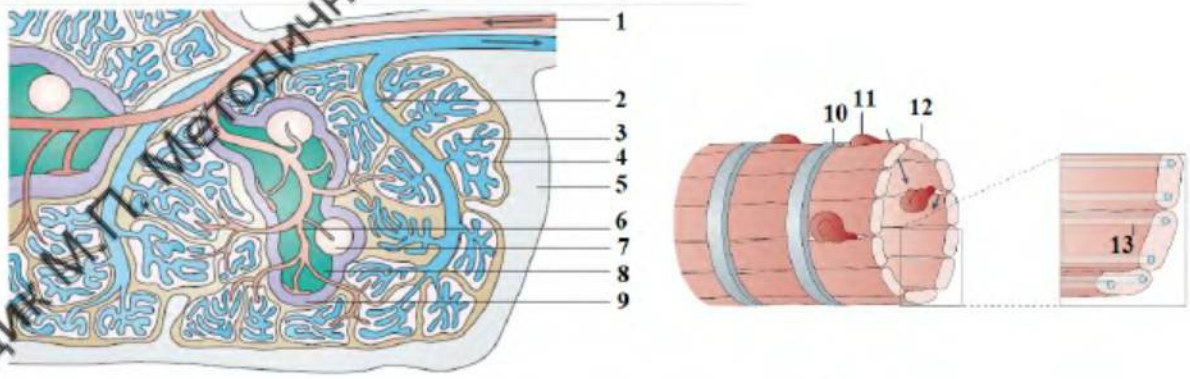

Рис. 29. Внутрішня структура селезінки (схема) та будова венозного синусу (схема).

1._____ **2.**_____ **3.**_____
4._____ **5.**_____ **6.**_____
7._____ **8.**_____ **9.**_____
10._____ **11.**_____ **12.**_____
13._____

Mebius, 2005

Рудик М.Г. Методичні рекомендації до лабораторних робіт. 2023

Рис. 30. Препарати селезінок людини та миші.

Забарвлення _____; **збільшення** _____

_____

_____

_____

_____

_____

Висновок:_____

_____

Запитання для самоконтролю

1. Опишіть зовнішній вигляд, розміри та розташування селезінки? Як змінюються параметри селезінки з віком?
2. Який клітинний склад білої та червоної пульпи селезінки та її крайової зони? Як відрізнити ці зони на гістологічних препаратах?
3. Яка роль макрофагів у селезінці, в яких зонах органу їх можна виявити?
4. Опишіть склад та роль крайової зони селезінки.
5. Яка будова та роль венозних синусів селезінки?

Рудик М.П. Методичні рекомендації по лабораторних робіт. 2023

Лабораторна робота №8

Лімфаденоїдне мигдаликове кільце Вальдейєра

Мета роботи: вивчити локалізацію мигдаликів у носоглотці людини та їх розміщення у тварин, їх анатомічну будову, гістологічну структуру та функціональне значення.

Завдання роботи: розглянути та замалювати схему розташування різних груп мигдаликів у людини; схематичну будову піднебінного мигдалика людини та криптолімфону; забарвлений гістологічний препарат піднебінного мигдалика людини.

Матеріали та обладнання: мікроскопи, мікропрепарати, анатомічні атласи та схеми, навчальні відео-матеріали.

Мигдалики входять в систему асоційованих зі слизовими оболонками лімфоїдних тканин (MALT, mucosa-associated lymphoid tissue). Зокрема ці тканини називають лімфоїдними тканинами, асоційованими з носоглоткою (NALT, nasopharynx-associated lymphoid tissue). Лімфаденоїдне кільце, описане німецьким гістологом та анатомом В. Вальдейєром в 1884 р., включає парні: найбільші за розміром піднебінні мигдалики і трубні, найменші та найбільш варіабельні; та непарні: глотковий, що в стані запалення зветься аденоїди, та язиковий. Останній дві групи мигдаликів є дифузним скупченням лімфоїдної тканини, що в основному складається з великої кількості фолікулів у підслизовому шарі. Розміри мигдаликів різні, а функція їх усіх полягає у підтримці місцевого імунітету в носоглотці – місці проникненні великої кількості антигенів до внутрішнього середовища організму та воротах інфекції, що може розпочинатися з верхніх дихальних шляхів та ШКТ. Головним чином, ця функція забезпечується продукцією секреторних антитіл sIgA плазматичними клітинами, диференціювання яких починається у фолікулах мигдаликів. Не менш важливою є продукція інтерферонів, і особливо IFN-γ, велика кількість якого синтезується Т-лімфоцитами піднебінних мигдаликів.

Гістологічна структура всіх мигдаликів подібна. Строма мигдаликів складається з пухкої ретикулярної тканини, що формується зіркоподібними фібробластами та аргірофільними волокнами. Від оточуючих тканин мигдалики відділяє неповна сполучнотканинна капсула, від якої у випадку піднебінного мигдалика відходять септи та ділять його на 4-5 сегменти. З боку зіву мигдалики вкриті багатошаровим плоским епітелієм (за виключенням глоткових мигдаликів), а крипти (заглиблення), які заглиблюються у паренхіму мигдалика контактують з антигенами слизу через поверхню лімфо-епітеліальний симбіозу, в якому лімфоїдні клітини можуть рухатися до поверхні для розпізнавання та захоплення антигенів. Нижче, під епітелієм крипти, в один шар розміщуються В-

Рудик М.П. Методичні рекомендації до лабораторних робіт. 2023

лімфоцитарні фолікули (більшість із них у дорослої людини вторинні) та міжфолікулярна Т-залежна зона, в якій знаходяться венули з високим ендотелієм, що відповідають за міграцію лімфоїдних клітин з крові до цих органів. У мигдаликах кількість В-лімфоцитів більша, ніж Т-лімфоцитів: співвідношення В/Т -лімфоцитів – 1,6. Вміст В-клітин із мембранним IgA-рецептором вища, ніж у селезінці, що свідчіть про значну участь мигдаликів у продукції секреторних IgA.

Аферентні лімфатичні судини у піднебінних мигдаликів відсутні, а еферентні лімфатичні судини несуть лімфу від мигдаликів до лімфовузлів шиї. Сегмент крипти з вмістом її прозору, лімфоретикулярна тканина, фолікул та міжфолікулярна зона, разом із судинами у цій зоні, розрізняють як анатомо-функціональну одиницю у піднебінних мигдаликах та називають криптолімфон.

Піднебінний мигдалик має схожу до горіха мигдалю форму, важить близько 1,5 г, його довжина – 2,5 см, ширина – 2см, товщина – 1,2 г. Збільшення розмірів мигдалика відмічається до 30 років. Парні піднебінні мигдалики розміщуються в мигдаликових ямках, що утворені між піднебінно-глотковою (півмісяцева складка слизової оболонки) та піднебінно-язиковою (трикутна складка) дужками, відповідні м'язи-констриктори формують межі мигдаликової ямки, над мигдаликом утворюється надмигдаликова ямка. Шар пухкої сполучної тканини знаходиться під м'язовою тканиною, а щічно-глоткова фасція зв'язує мигдалик та перимигдаликовий простір. Гілки зовнішньої сонної артерії проходять через верхній м'яз-констриктор та потрапляють до паренхіми мигдалика. Кровопостачання нижньої частини мигдалика складається, головним чином, із мигдаликової артерії, яка є гілкою лицьової артерії. Додаткове кровопостачання до нижньої частини мигдалика відбувається через язикову артерію. Висхідна піднебінна артерія, яка є ще одною гілкою лицьової артерії, також одним зі своїх відгалужень живить мигдалик. Верхня частина мигдалика живиться мигдаликовою гілкою висхідної глоткової артерії та низхідною мигдаликовою артерією, що відходить від внутрішньої верхньощелепної артерії. Венозний дренаж відбувається через примигдаликову вену, яка входить у глоткове венозне сплетення, з якого формується загальна лицева вена. Лімфатичний дренаж відбувається через яремно-двочеревцевий та заглоткові лімфатичні вузли. Сенсорні сигнали від піднебінного мигдалика та тонзилярної ямки передаються малим піднебінним нервом від другого відділу трійчастого нерва (V2) і мигдаликовими гілками від язиково-глоткового нерва.

Площа поверхні мигдалика становить 300 см^2, оскільки від його зівної поверхні до товщі паренхіми відходять мигдаликові крипти, кількість яких варією від 12 до 20 та може зменшуватися при інфекційно-запальних процесах. Слизовий вміст лакун разом з антигенами, присутніми в ньому, постійно оновлюється під час ковтання за рахунок скорочення м'язів у піднебінних дужках та констрикторів глотки. Цей процес має назву помповий механізм піднебінних мигдаликів, він не характерний іншим мигдаликам, та забезпечує їх інформаційну функцію відносно антигенів, що надходять ззовні та контактують зі значною площею крипт.

Рудик М.Г. Методичні рекомендації до лабораторних робіт 2023

Глоткові мигдалики (в гіпертрофованому вигляді - аденоїди) розміщені у верхній частині носоглотки на рівні клиноподібної та потиличної кісток. Його центральна крипта, бурса, глибоко потрапляє в товщу мигдалика, аж до оточуючої сполучної тканини. Мигдалик покритий війчастим псевдобагатошаровим епітелієм з бокаловидними клітинами, який є типовим для слизової респіраторного тракту, що перемежовуються з ділянками багатошарового епітелію. Кровопостачання цього мигдалика відбувається через висхідну глоткову артерію, гілки висхідної мигдаликової артерії, мигдаликової гілки лицьової артерії, глоткової гілки внутрішньої щелепної артерії та артерії крилоподібного каналу. Венозний дренаж прямує від зовнішнього глоткового венозного сплетення до паратонзілярних вен, далі до лицьової або внутрішньої яремної вени. Лімфатичний дренаж відбувається через глибокі лімфовузли шиї.

Язиковий мигдалик розміщується біля кореня язика та прилягає до піднебінного мигдалика. Його формує велика кількість лімфатичних вузликів, кожен із яких має заглиблення у вигляді крипти, навколо якої розміщуються лімфоїдні фолікули. Кровопостачання формується язиковою артерією, що відгалужується від зовнішньої сонної. Лімфатичний дренаж мигдалика формує язикове лімфатичне сплетення, лімфа від якого потрапляє до глибоких лімфовузлів шиї.

Трубні мигдалики є найменшими та найваріабельнішими, вони розміщуються в підслизовому шарі носоглотки поблизу отворів Євстахієвих труб. Їх васкуляризація складається із осново-піднебінної артерії, висхідної глоткової артерії та зовнішньої сонної артерії. Лімфатичні судини несуть лімфу від мигдалика до задньоглоткового простору і латеральних лімфовузлів або глибоких шийних лімфовузлів.

У тварин також присутні інші види мигдаликів, крім описаних вище. Зокрема, паранадгортанний мигдалик та мигдалик м'якого піднебіння у свійських тварин.

Хід роботи

1. Розглянути схему розміщення мигдаликів у носоглотці людини та позначити на рис. 31: глотковий, язиковий, піднебінні та трубні мигдалики.

2. Розглянути постійний препарат піднебінного мигдалика вівці, позначити на рис. 32: мигдаликову крипту, багатошаровий плоский епітелій, лімфоїдні фолікули, дифузну лімфоїдну тканину, зародковий центр, сполучнотканинну капсулу.

3. Розглянути схему будови криптолімфону, замалювати та позначити на рис. 33: епітелій крипт, лімфоїдні та епітеліальні клітини, інтраепітеліальні судини, мантію вторинного фолікула, субепітеліальну артерію паренхіми, артеріоли інтрамедулярної сітки капілярів, вену паренхіми, перинодулярну посткапілярну вену, дрібні перетинки, перинодулярні сплетення вен, екстрамедулярну лімфоїдну тканину, вену капсули, вену мигдалика, артеріоли капілярної сітки, капсулу, артерію мигдалика, артерію капсули, Н-подібні артеріовенозні анастомози, перинодулярну артерію паренхіми, артерію

Рудик М.П. Методичні рекомендації до лабораторних робіт 2023

паренхіми, зародковий центр вторинного фолікула, субепітеліальну посткапілярну вену.

4. Переглянути навчальні відео «Мікроскопія препаратів мигдаликів».

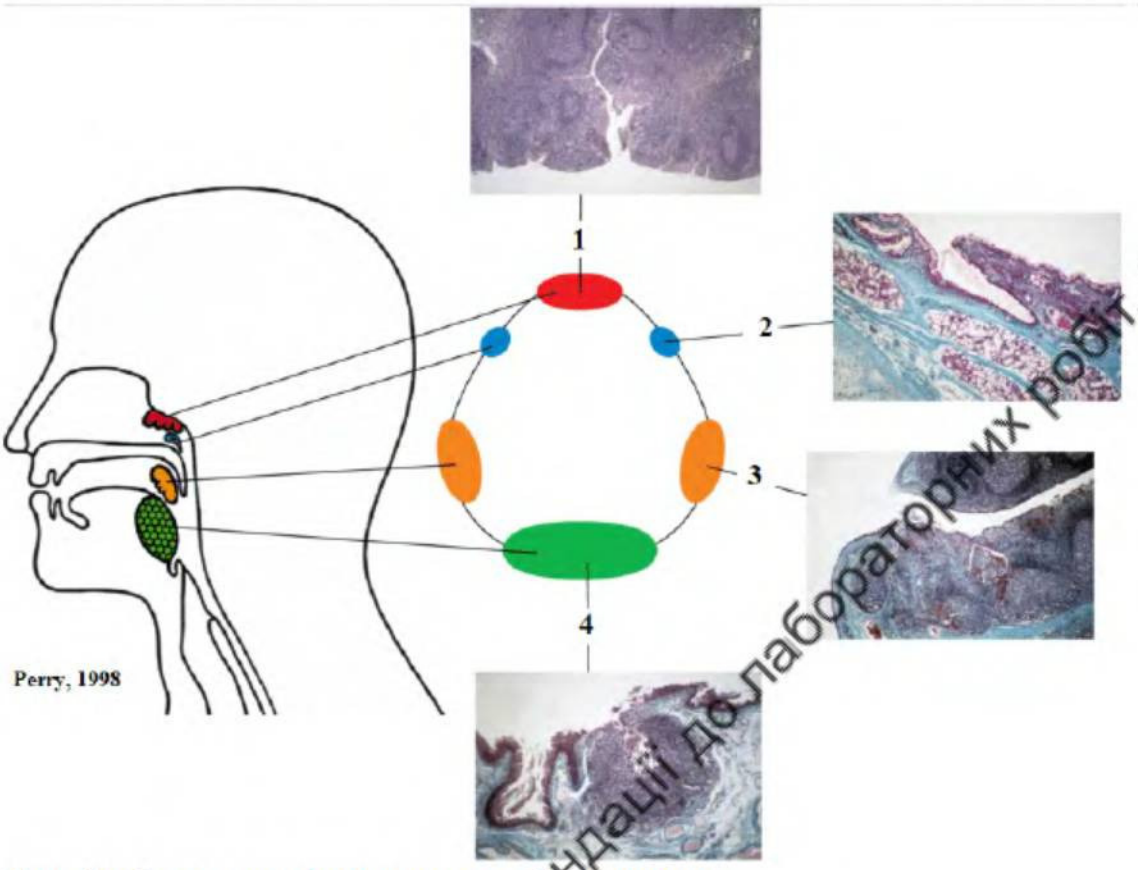

Рис. 31. Схема розміщення мигдаликів людини.

1._____ 2._____ 3._____ 4._____

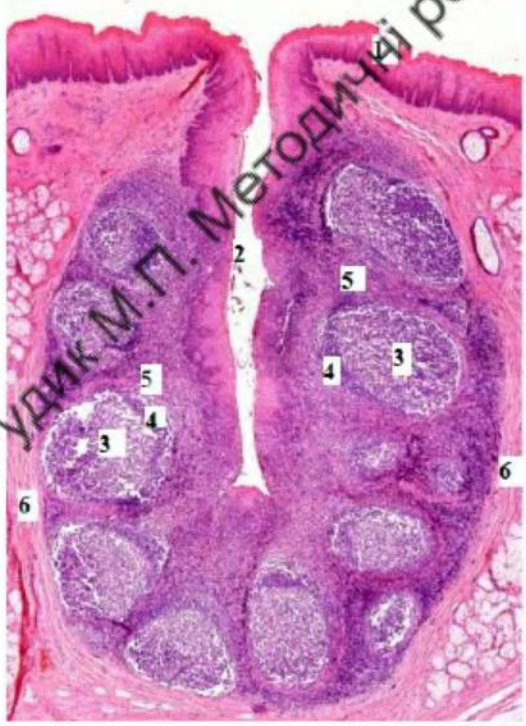

Рис. 32. Структура піднебінного мигдалика вівці (гістологічний препарат забарвлений гематоксиліном та еозином).

1._____
2._____
3._____
4._____
5._____
6._____

Casteleyn, 2010

Рудик М.П. Методичні рекомендації до лабораторних робіт. 2023

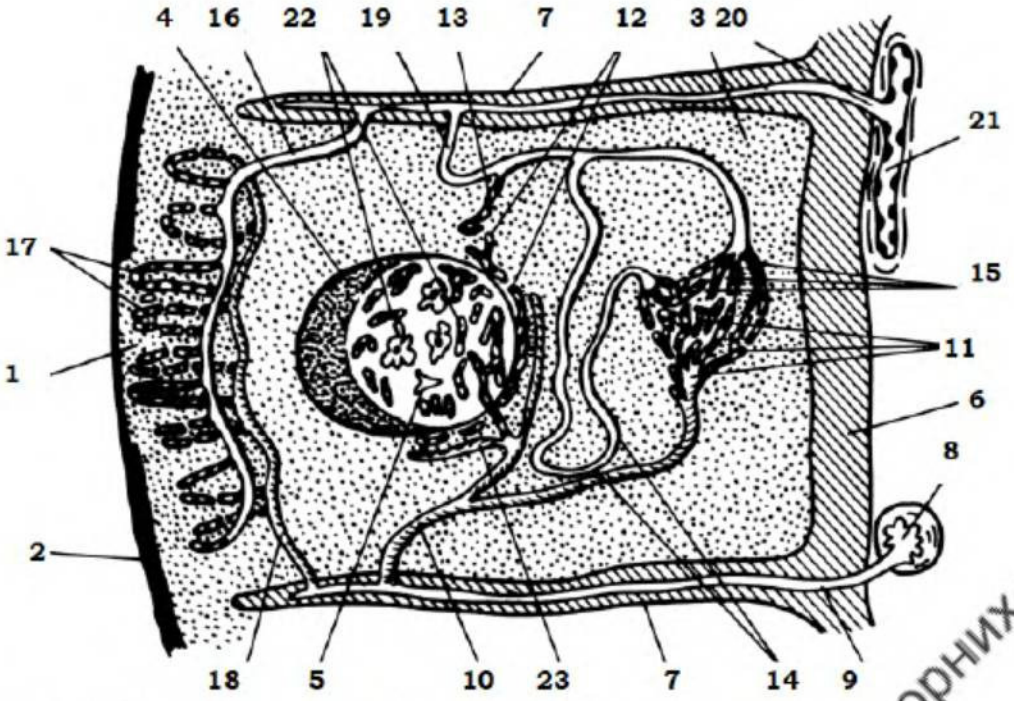

Рис. 33. Будова криптолімфону мигдалика людини (схема).

1._____	2._____	3._____
4._____	5._____	6._____
7._____	8._____	9._____
10._____	11._____	12._____
13._____	14._____	15._____
16._____	17._____	18._____
19._____	20._____	21._____
22._____	23._____	

Вершигора, 2011

Висновок:_____

_____

Запитання для самоконтролю

1. Охарактеризуйте розміщення та розміри мигдаликів у людини.
2. Опишіть будову та клітинний склад криптолімфону мигдалика.
3. В чому полягає захисна функція мигдаликів та які механізми її забезпечують?
4. У чому полягає помповий механізм оновлення вмісту крипт?
5. Яке розміщення та роль венул з високим ендотелієм?

Рудик М.П. Методичні рекомендації до лабораторних робіт. 2023

Лабораторна робота № 9

Лімфоїдна тканина асоційована зі слизовими оболонками

Мета роботи: вивчити розміщення лімфоїдних тканин у шлунково-кишковому тракті та дихальній системі людини та тварин, та їх гістологічну структуру.

Завдання роботи: розглянути та замалювати схематичне розміщення різних відділів асоційованих зі слизовими оболонками лімфоїдних тканин, будову їх індукторних та ефекторних зон у людини; забарвлені гістологічні препарати Пеєрової бляшки та апендикса людини, лімфоїдних фолікулів в легенях щурів.

Матеріали та обладнання: мікроскопи, мікропрепарати, анатомічні атласи та схеми, навчальні відео-матеріали.

Асоційовані зі слизовими оболонками лімфоїдні тканини поділяються залежно від локалізації на три великі відділи, які наявні у більшості видів ссавців та людини: BALT (bronchus-associated lymphoid tissue, асоційована із бронхами лімфоїдна тканина), NALT (nasopharynx/nasal-associated lymphoid tissue, асоційована із носоглоткою лімфоїдна тканина), GALT (gut-associated lymphoid tissue, асоційована із кишечником лімфоїдна тканина), останній з яких є найбільш добре вивченим. Ці тканини є еволюційно найбільш давніми і наявні у всіх видів хребетних тварин, хоча їх розміщення і будова є найбільш варіабельними серед всіх органів імунної системи. Наприклад, у риб до цієї тканини відносять в тому числі лімфоїдну тканину асоційовану з зябрами GALT (gill-associated lymphoid tissue) та щоками (buccal MALT). У свійських тварин окремо розрізняють CALT (Conjunctiva-associated lymphoid tissue, асоційована з кон'юктивою лімфоїдна тканина), LTALT (Larynx- and trachea-associated lymphoid tissue, асоційована із гортанню та трахеєю лімфоїдна тканина), LADLT (Lacrimal drainage-associated lymphoid tissue, асоційована з сльозовим каналом лімфоїдна тканина), SALT/DALT (salivary gland-associated lymphoid tissue/duct-associated lymphoid tissue, асоційована з слинним залозами/протоками лімфоїдна тканина) тощо. Також у людини розрізняють асоційовану з оком лімфоїдну тканину EALT (eye-associated lymphoid tissue), яка включає TALT (tear duct-associated lymphoid tissue/ асоційовану з слізним каналом ЛТ) та CALT.

Практично вся поверхня слизової оболонки захищена елементами MALT, що пов'язано також з її функцією – місцевим захистом організму від проникнення патогенів у внутрішнє середовище органів та тканин. Ця функція забезпечується широким набором фізико-хімічних та імунологічних факторів. Фізичний захист включає щільні контакти між епітеліальними клітинами,

Рудик М.П. Методичні рекомендації до лабораторних робіт. 2023

наявність війок у війчастого епітелію, негативно заряджений глікокалікс. Хімічний включає різні значення pH, наявність муцинів у секреті та гідролаз і протимікробних речовин (таких як дефензини, кателіцидини тощо), імунний захист – широкий арсенал різних популяцій клітин імунної системи та продукованих ними речовин.

Функціонально в межах більшості відділів MALT розрізняють *індукторні* та *ефекторні* зони, які відрізняються також своєю гістологічною структурою. Зокрема основною функціональною структурою індукторних зон вважається В-клітинний фолікул. Ефекторні зони можуть функціонувати як у присутності фолікулів, так і в зонах слизової оболонки, де фолікули відсутні. До ефекторних зон відносять специфічні до антигену лімфоїдні клітини, що присутні у власній пластинці (*lamina propria*) та епітеліальному шарі, які продукують антитіла (плазматичні клітини) та цитокіни (ефекторні Т-лімфоцити, макрофаги та інші клітини вродженого імунітету). З фолікулом функціонально пов'язані інші складові індукторної зони MALT: фолікуло-асоційований епітелій (ФАЕ) з наявними в ньому М-клітинами (мікроскладчасті клітини), міжфолікулярна Т-залежна зона та присутні тут венули з високим ендотелієм (ВВЕ), через які відбувається міграція лімфоцитів до відповідних регіонів. В індукторних зонах відбувається зустріч із антигеном, його процесинг та презентація, а також формується специфічна імунна відповідь, яка завершується формуватися та здійснюється у ефекторних сайтах. Антиген потрапляє до індукторних сайтів шляхом *трансцитозу*, а процесі якого М-клітини транспортують його в незміненому стані від апікальної поверхні епітелію до базальної, на якій М-клітини формують спеціалізовану «кишеню» з асоційованими в ній антиген-презентувальними клітинами (дендритними клітинами, В-лімфоцитами, макрофагами). Антиген-презентувальні клітини у великій кількості також знаходяться у зоні між фолікулом та ФАЕ, що має назву підепітеліальний купол. Фолікули розрізняються за своєю структурою на первинні та вторинні, тут відбувається формування клонів специфічних до антигену В-лімфоцитів, в результаті ізотипового переключення синтезу антитіл та соматичних гіпермутацій, за участю стимулюючих сигналів від специфічних Т-лімфоцитів Т-залежної зони. Такі реактивні до антигену клони клітин мігрують по лімфатичним судинам до регіонарних лімфовузлів, а звідти - у різні ефекторні зони слизової оболонки, де завершують останні стадії свого дозрівання та здійснюють ефекторні функції. Основними імуноглобулінами слизових оболонок є секреторні sIgA. Присутність фолікулів в слизовій оболонці може бути конститутивною, коли вони формуються в пренатальний період онтогенезу та/або присутні в нормі, або індукованою в результаті інфекційного чи онкологічного процесу в постнатальному періоді отногенезу. Такі індуковані фолікули останнім часом позначають як третинні лімфоїдні структури. Багато популяцій клітин імунної системи слизових оболонок є унікальними, зокрема серед інших – Т-лімфоцити з γδ типом Т-клітинного рецептору (ТКР), на відміну від Т-клітин з αβ ТКР, що присутні в циркуляції в переважній більшості. Серед цих γδ Т-лімфоцитів є окрема популяція клітин-кілерів, що знаходяться в епітеліальному шарі – внутрішньо-епітеліальні лімфоцити – та здійснюють

Рудик М.П. Методичні рекомендації до лабораторних робіт 2023

моніторинг та знищення сусідніх епітеліоцитів, що інфіковані внутрішньоклітинними патогенами або злоякісно-трансформовані. Природні кілерні клітини, натуральні кілерні Т-лімфоцити, гранулоцити (нейтрофіли, базофіли/мастоцити, еозинофіли), макрофаги, різні популяції дендритних клітин також є частиною імунного захисту слизових оболонок, та присутні в різній кількості в різних її зонах.

Великі відділи MALT складаються із менших компартментів. Зокрема GALT включає такі структури: Пеєрові бляшки тонкого кишечника, лімфоїдний конгломерат червоподібного відростку сліпої кишки (апендиксу), скупчення лімфоїдних фолікулів у товстій кишці, одиничні лімфоїдні фолікули та мезентеріальні лімфоїдні вузли. Середній розмір **апендиксу** у людини – 9 см (5-35см). Його розміри та положення дуже варіюють. Функції полягають у: 1. синтезі гормонів та амінів нейроендокринними клітинами, які контролюють різні біологічні процеси; 2. імунну функцію – дозрівання В-лімфоцитів та продукція антитіл IgA; 3. локалізація симбіотичної кишкової мікробіоти, яка може поновлювати пошкоджену в результаті інфекцій нормобіоту кишечника. Він з'являється на 6-8му тижні внутрішньоутробного розвитку, лімфоїдна тканина у його слизовій оболонці починає формуватися з 14-15 тижня. Кровопостачання здійснюється через апендикулярну артерію, що відгалужується від клубово-ободової артерії, яка формується від верхньої брижової артерії. Лімфа від сліпої кишки та її відростку потрапляє до клубово-ободових лімфовузлів та верхніх брижових лімфовузлів. Вегетативна іннервація червоподібного відростка відбувається від верхнього брижового сплетення. Розміри та кількість фолікулів апендикса варіюють, з найбільшими показниками у молодшому віці: середній діаметр – 0,4 – 0,6 мм, середня кількість на поперечний зріз товщиною 5 мкм – 7, найбільша їх кількість в органі – 200 у віці 15-20 років.

Пеєрові бляшки (ПБ) – розміщені на антимезентеріальному боці тонкого кишечника скупчення лімфоїдних фолікулів. У людини ПБ містить 10 – 100 фолікулів, їх середня кількість - близько 100, на 30-му тижні зародок має 60 ПБ, їх максимальна кількість - 240 у пубертатному віці. ПБ присутні не лише у людей: у мишей у тонкому кишечнику налічується 7-10 ПБ. Пеєрові бляшки відіграють роль у імунній толерантності на антигени нормобіоти та імунному захисті від патогенних мікроорганізмів. Подібні до ПБ структури виявлені також в товстій кишці – ободово-кишкові бляшки.

Ізольовані/одиничні лімфоїдні фолікули (ІЛФ), кількість яких у людей близько 30000, розділяють на 2 типи: ІЛФ слизової оболонки (розміщуються в *lamina propria*) та підсилизової оболонки (можуть виходити за межі *lamina propria* в глибший підслизовий шар). ІЛФ першого типу переважно локалізовані у клубовій кишці та дистальному відділі ободової кишки, другий тип – в товстій кишці, а також зрідка виявляються у клубовій. Середній діаметр ІЛФ у людини – 0,1 - 1,3 мм. У мишей також виявлені особливі структури – киптобляшки, що знаходяться у криптах тонкого кишечника та налічують близько 1000 клітин лімфоїдного типу. Вони вважаються попередниками ізольованих лімфоїдних фолікулів.

Рудик М.П. Методичні рекомендації до лабораторних робіт 2023

Асоційована з дихальною системою лімфоїдна тканина BALT у людини включає *індуковані* фолікули у трахеї та бронхах (iBALT) та лімфоїдні клітини, дифузно розміщені у слизовій, тому вона може бути віднесена до третинних лімфоїдних тканин. Лише у 40 % здорових дітей та підлітків можна виявити фолікули BALT, а її присутність асоціюють із перенесеними в минулому інфекціями, дією патогенів, хронічними запальними процесами у дихальній системі чи аутоімунними хворобами. Припускають, що кількість, розмір та особливості її формування залежить від типу та тривалості патології. При цьому у гризунів можлива наявність BALT, що формується конститутивно, без участі мікроорганізмів, у місцях розгалужень бронхів.

Хід роботи

1. Розглянути схему розміщення різних відділів MALT людини та позначити на рис. 34: лімфоїдну тканину (ЛТ) асоційовану з оком (EALT), асоційовану з кон'юктивою ЛТ (CALT), асоційовану з слізним каналом ЛТ (TALT); асоційовану із носоглоткою ЛТ (NALT, кільце Вальдеєра), глотковий, язиковий, піднебінні та трубні мигдалики; асоційовану із бронхами ЛТ (BALT); асоційовану із кишечником ЛТ (GALT), Пеєрові бляшки, апендикс, ободово-кишкові бляшки, ізольовані лімфоїдні фолікули.

2. Розглянути схематичну будову індукторних та ефекторних зон MALT у людини та позначити на рис. 35: просвіт кишечника, кишечник, індукторні та ефекторні зони, мезентеріальні лімфовузли, ВВЕ, підепітеліальний купол, фолікули, В-лімфоцити, Т-лімфоцити, Пеєрові бляшки, ДК, макрофаги, М-клітини, глікокалікс/слизовий шар, мікроорганізми-коменсали, щільні контакти, внутрішньо-епітеліальні лімфоцити, щіткова облямівка, епітелій, sIgA, протимікробні пептиди, плазмоцити, ізольовані лімфоїдні фолікули.

3. Розглянути постійні гістологічні препарати зрізів Пейрової бляшки, апендикса людини та окремого фолікула, позначити елементи GALT на рис. 36 та 37: мезоапендикс, слизову оболонку, фолікул, підслизову оболонку, м’язову оболонку; фолікул-асоційований епітелій, підепітеліальний купол, мантійна зона фолікула, зародковий центр фолікула, Т-клітинна зона.

4. Розглянути постійні гістологічні препарати зрізів легень щурів, замалювати та позначити елементи BALT на рис. 37: фолікул-асоційований епітелій, підепітеліальний купол, фолікул з зародковим центром, міжфолікулярну Т-клітинну зону, ВВЕ, кровоносну судину (артерію), альвеоли, просвіт бронхів, війчастий респіраторний епітелій, гладенькі м’язи.

5. Переглянути навчальні відео «Мікроскопія препаратів мигдаликів».

Рудик М.П. Методичні рекомендації до лабораторних робіт. 2023

Системна імунна відповідь | **Імунна відповідь слизових оболонок**

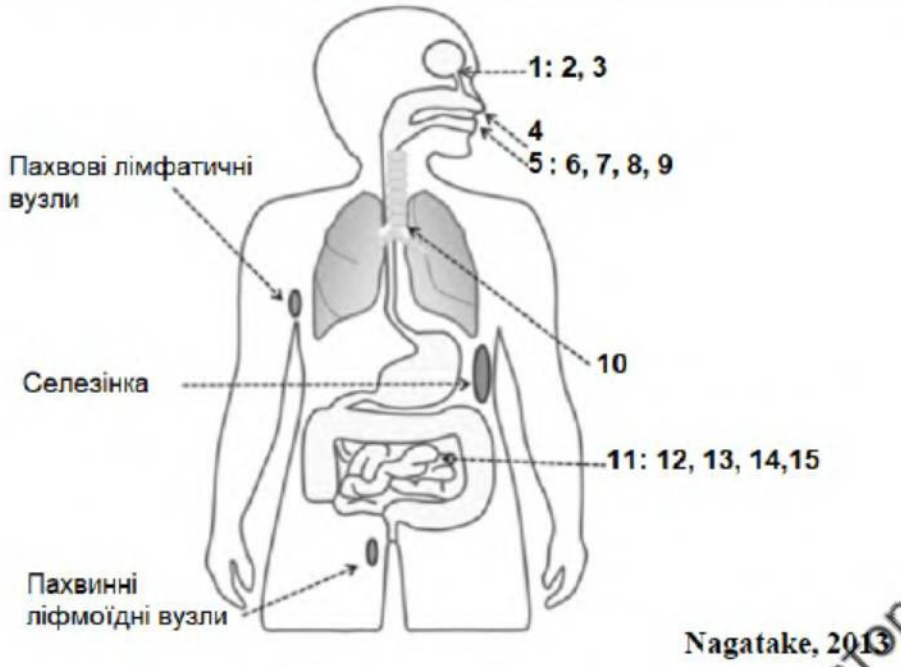

Рис. 34. Структура та розміщення асоційованих зі слизовими оболонками лімфоїдних тканин.

1._____ 2._____ 3._____
4._____ 5._____ 6._____
7._____ 8._____ 9._____
10._____ 11._____ 12._____
13._____ 14._____ 15._____

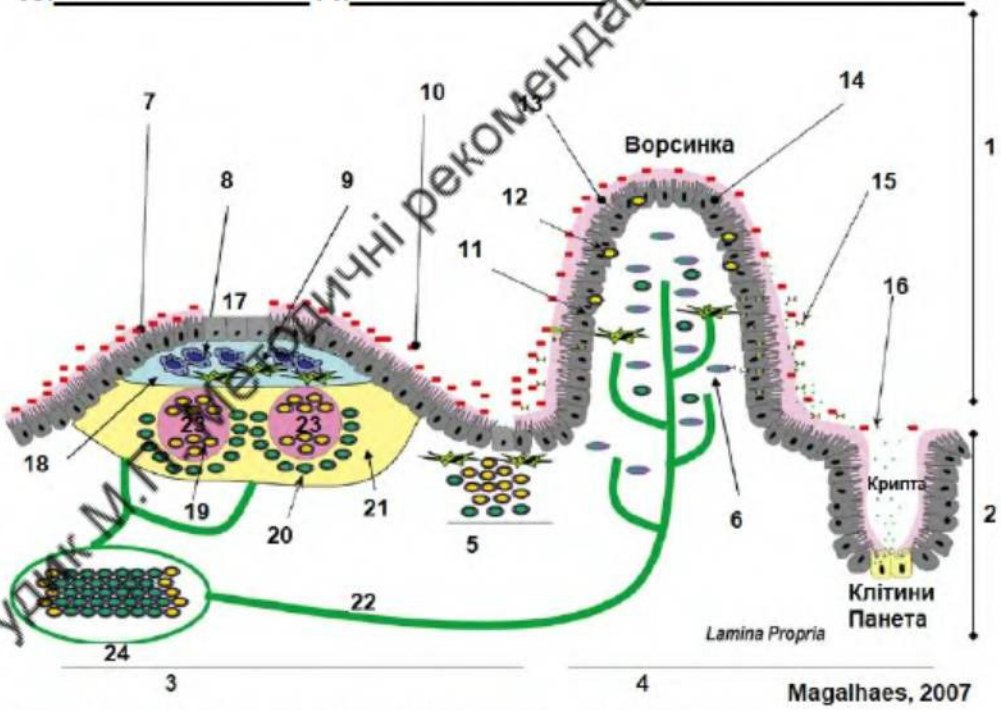

Рис. 35. Будова індукторних та ефекторних зон лімфоїдної тканини асоційованої зі слизовими оболонками.

1._____ 2._____ 3._____ 4._____
5._____ 6._____ 7._____ 8._____
9._____ 10._____ 11._____ 12._____
13._____ 14._____ 15._____ 16._____
17._____ 18._____ 19._____ 20._____
21._____ 22._____ 23._____ 24._____

Рудик М.І. Методичні рекомендації до лабораторних робіт. 2023

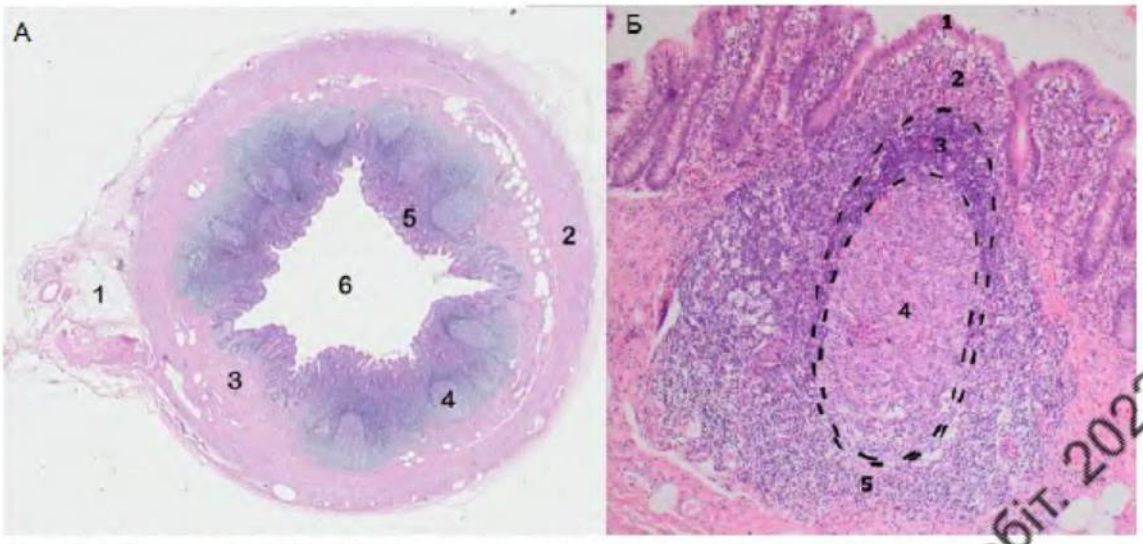

Рис. 36. Будова лімфоїдної тканини апендикса (А) та окремого фолікула (Б).

А) 1._____2._____3._____
4._____5._____6._____
Б) 1._____2._____3._____
4._____.5._____

Kooij, 2016

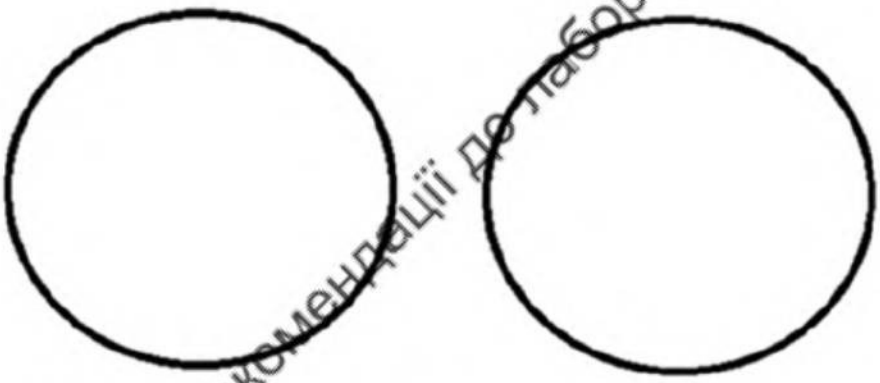

Рис.37. Препарати Пеєрової бляшки людини та легені щура.
Забарвлення_____; збільшення_____.

_____
_____
_____
_____
_____

Висновок:_____
_____

Рудик М.П. Методичні рекомендації до лабораторних робіт. 2023

Запитання для самоконтролю

1. Охарактеризуйте розміщення основних компартментів MALT у людини.

2. Опишіть різницю в будові та функціях індукторних та ефекторних зон MALT.

3. Що таке індуковані структури MALT? Чому вони виникають і де локалізовані?

4. Опишіть будову та роль апендикса і Пеєрових бляшок? До якої структури MALT вони відносяться?

5. Опишіть будову і розміщення BALT у людини та тварин?

Лабораторна робота № 10

Лімфоїдна тканина асоційована зі шкірою

Мета роботи: вивчити будову та особливості розміщення структурних елементів лімфоїдної тканини, асоційованої зі шкірою, у людини та тварин.

Завдання роботи: розглянути та замалювати схематично будову шкіри людини та елементи лімфоїдної системи в її шарах; забарвлений гістологічний препарат шкіри з клітинами імунної системи; розглянути особливості рециркуляції лімфоїдних клітин у шкірі.

Матеріали та обладнання: мікроскопи, мікропрепарати, анатомічні атласи та схеми, навчальні відео-матеріали.

Рулік М.Г. Методичні рекомендації до лабораторних робіт. 2023

Шкіра людини побудована із різних за зрілістю шарів клітин кератиноцитів та інших структурних елементів, розміщення яких є характерним для цих шарів, як і значний репертуар клітин імунної системи. Саме лімфоїдні клітини, які інфільтрують шкіру, але не утворюють подібних до фолікулів структур, як в слизовій оболонці або вторинних органах імунної системи, формують асоційовану із шкірою лімфоїдну тканину SALT (від англ. skin associated lymphoid tissue). Цей відділ лімфоїдної системи є другим за об'ємом, оскільки площа поверхні шкіри у дорослої людини становить 1,5 – 2,0 м.

Епідерміс складається з 5 шарів (базальний, шипуватий, зернистий, блискучий, роговий) та переважно містить кератиноцити (80%) і меланоцити. Поверхню епідермісу вкриває роговий шар мертвих кератиноцитів, з якими пов'язані як фізичні, так і хімічні фактори захисту шкірних покривів (злущування епідермісу, знижене значення pH, тощо), та захисна діяльність бактерій нормофлори шкіри. Лімфоїдні елементи знаходяться нижче у шарах живих кератиноцитів, з'єднаних десмосомами, спеціалізованими міжклітинними з'єднаннями. Зокрема, резидентними для епідермісу є Т-лімфоцити та дендритні клітини (ДК), які мають назву клітини Лангерганса. Суміжне розміщення цих клітин регулюється інтегриновими рецепторами αEβ7 на їх поверхні, що взаємодіють з Е-кадгерином кератиноцитів. Кератиноцити нижніх шарів епідермісу здатні до індукованої презентації антигенів, синтезу цитокінів (ГМ-КСФ та М-КСФ, для виживання та активації ДК, та ІЛ-7, який стимулює дозрівання Т-лімфоцитів), прозапальної активації (синтез ІЛ-1, ІЛ-3, ІЛ-6, ФНП, хемокінів та компонентів комплементу), регуляції імунної відповіді. Т-лімфоцити епідермісу мають фенотип клітин пам'яті, переважно це CD8+ЦТЛ (цитотоксичні Т-лімфоцити), які можуть експресувати ТКР αβ або γδ типів та виконувати функцію знищення вірус-інфікованих та злоякісно-трансформованих клітин епідермісу. Деякі Т-клітини з γδ ТКР є особливою популяцією дендритних епідермальних Т клітин (ДЕТК). Більшість дендритних

клітин шкіри мієлоїдного походження з кісткового мозку, ідентифікуються за наявністю гранул Бірбека, що нагадують тенісну ракетку. Вони поширюють відростки цитоплазми між кератиноцитами і таким чином здійснюють моніторинг на присутність антигенів в ділянках шкіри навколо себе. Ці клітини експресують МНС I та II типів та CD1, що дозволяє їм презентувати як пептидні, так і гліколіпідні антигени для CD4+, так CD8+ Т-лімфоцитів з αβ або γδ типом ТКР. Також ці клітини здатні до міграції до регіонарних лімфовузлів для презентації антигенів. В нижньому шарі епідермісу також знаходяться нервові закінчення (клітини Меркеля) нейронів дерми, що є важливими засобами моніторингу та контролю імунної відповіді в шкірі.

Базальна мембрана шкіри розділяє наймолодший швидко-проліферуючий шар епідермісу та дерму. Він складається із колагену, ламініну, гепаран сульфату, глікозаміногліканів, що продуковані епідермальними кератиноцитами у комбінації з фібронектином, який утворюється дермальними фібробластами. В епідермісі кровоносні та лімфатичні судини відсутні, тому всі поживні речовини, що виходять із циркуляції в дермі, потрапляють до верхніх шарів шляхом дифузії через базальну мембрану. Т-лімфоцити та ДК активно мігрують через базальну мембрану, як і активовані лейкоцити, що здатні секретувати ферменти, які розчиняють компоненти базальної мембрани.

Дерма є більш пухким шаром шкіри, що містить велику кількість структурних волокон (еластину, колагену та ін.), фібробластних клітин, лімфатичних та кровоносних судин, нервових волокон та клітин імунної системи. Вона складається з двох шарів: папілярна розміщується під базальною мембраною, та ретикулярна, що знаходиться глибше, ближче до жирової клітковини гіподерми. Ретикулярний шар містить більш численні та товщі структурні волокна. Фібробласти здатні синтезувати не лише структурні елементи, але також ростові фактори та цитокіни, необхідні для диференціювання кератиноцитів та лейкоцитів. Серед клітин імунної системи, переважаючою популяцією є макрофаги різних популяцій. Вони регулюють загоєння ран, відновлення тканин та ремоделювання, можуть здійснювати презентацію антигенів. Дендритні клітини мають відмінну морфологію від клітин Лангерганса, однак також презентують на своїх поверхні CD1 та МНС I та II класу для презентації антигенів. Лімфоцити представлені переважно Т-лімфоцитами пам'яті, які експресують CD 45RO та високі рівні CD 25(ІЛ-2Rα). Кількість ЦТЛ та Т-хелперів є приблизно однаковою, але антигенний репертуар їх ТКР є обмеженим. В дермі знаходиться 98% всіх Т-клітин шкіри, і лише 2% - в епідермісі. Також у шкірі знайдені три типи вроджених лімфоїдних клітин, що не проходять реаранжування генів антиген-специфічного рецептору. Вони об'єднують: 1. цитотоксичні ПКТ (природні кілерні Т-лімфоцити), які є відмінними від присутніх у шкірі Т-лімфоцитів; 2. нецитотоксичні подібні до хелперів Т-лімфоцити, які розділяють за здатністю синтезувати різні цитокіни: ІФН-γ, ФНП-α, ІЛ-4, ІЛ-5, ІЛ-13, ІЛ-17. Вроджені лімфоїдні клітини, що наявні в бар'єрних тканинах (шкірі та слизових оболонках), виконують функції підтримки тканинного гомеостазу, регуляцію балансу між мікробіотою та організмом та беруть участь у відповіді на патогени. Також вони впливають на

Рудкмп. Методичні рекомендації до лабораторних робіт 2023

розвиток лімфоїдної тканини, тканинний ремоделінг та метаболічний гомеостаз. Важливу роль в регуляції запалення відіграють CD4+ регуляторні Т-лімфоцити шкіри. В-лімфоцити в здоровій шкірі більшості людей практично відсутні, лише у 30 % людської популяції виявлені резидентні В-лімфоцити в нормальній шкірі (CD22+, що експресують IgG). Лише за деяких запальних патологій, В-лімфоцити мігрують у шкіру та формують лімфоцитарні кластери. Мастоцити знаходяться навколо судин та контактують із нервовими волокнами, вони виділяють вазоактивні компоненти і здатні змінювати проникність судин шкіри. Також ці клітини є регуляторами гіперчутливості залежної від IgE та шкірних реакцій подразнення (почервоніння, свербіж тощо). Поодинокі нейтрофільні гранулоцити зростають в кількості в шкірі лише під час запальних захворювань аутоімунного походження та реакціях гіперчутливості. Лейкоцити потрапляють у шкіру шляхом міграції в дермі між ендотелієм посткапілярних венул та можуть виходити з лімфою у еферентні лімфатичні судини, та мігрувати до лімфовузлів.

Гіподерма шкіри містить жирову тканину, що слугує енергетичним депо та забезпечує пасивний бар'єрний захист та підтримує лімфатичні та кровоносні судини.

Таким чином, шкіра є високоінтегративним та імунологічно активним органом, що забезпечує встановлення балансу між прозапальною та протизапальною відповідями імунної системи під час захисту від патогенного ураження та фізичного пошкодження тканин.

Хід роботи

1. Розглянути схематичну будову шкіри та асоційованої з нею SALT у людини та позначити на рис. 38: епідерміс, дерму, гіподерму, базальну мембрану, кератиноцити, адипоцити, фібробласти, кровоносні судини, клітини Лангерганса, CD4+ та CD8+Т-клітини пам'яті, регуляторні Т-лімфоцити, γδ Т-лімфоцити, природні кілерні клітини, вроджені лімфоїдні клітини, макрофаги, В-лімфоцити.

2. Розглянути та замалювати схему циркуляції лімфоцитів у шкірі. Позначити на рис. 39: селезінку, рециркуляцію клітин пам'яті, ефекторні CD4+ та CD8+ Т-лімфоцити пам'яті (CD4+/CD8+ T_{EM}), CD4+ та CD8+ Т-лімфоцити центральної пам'яті (CD4+/CD8+T_{CM}), рециркулюючі CD4+ та CD8+ Т-лімфоцити пам'яті (CD4+/CD8+T_{RM}).

3. Розглянути постійні гістологічні препарати зрізів шкіри людини, замалювати та позначити елементи SALT на рис. 40: епідерміс, дерму (папілярний та ретикулярний шар), гіподерму, базальну мембрану, кератиноцити, адипоцити, кровоносні та лімфатичні судини, клітини Лангерганса, лімфоцити епідермісу, фібробласти дерми.

4. Переглянути навчальні відео «Мікроскопія товстої та тонкої шкіри», «Імунна відповідь у шкірі».

Рудик М.П. Методичні рекомендації до лабораторних робіт 2023

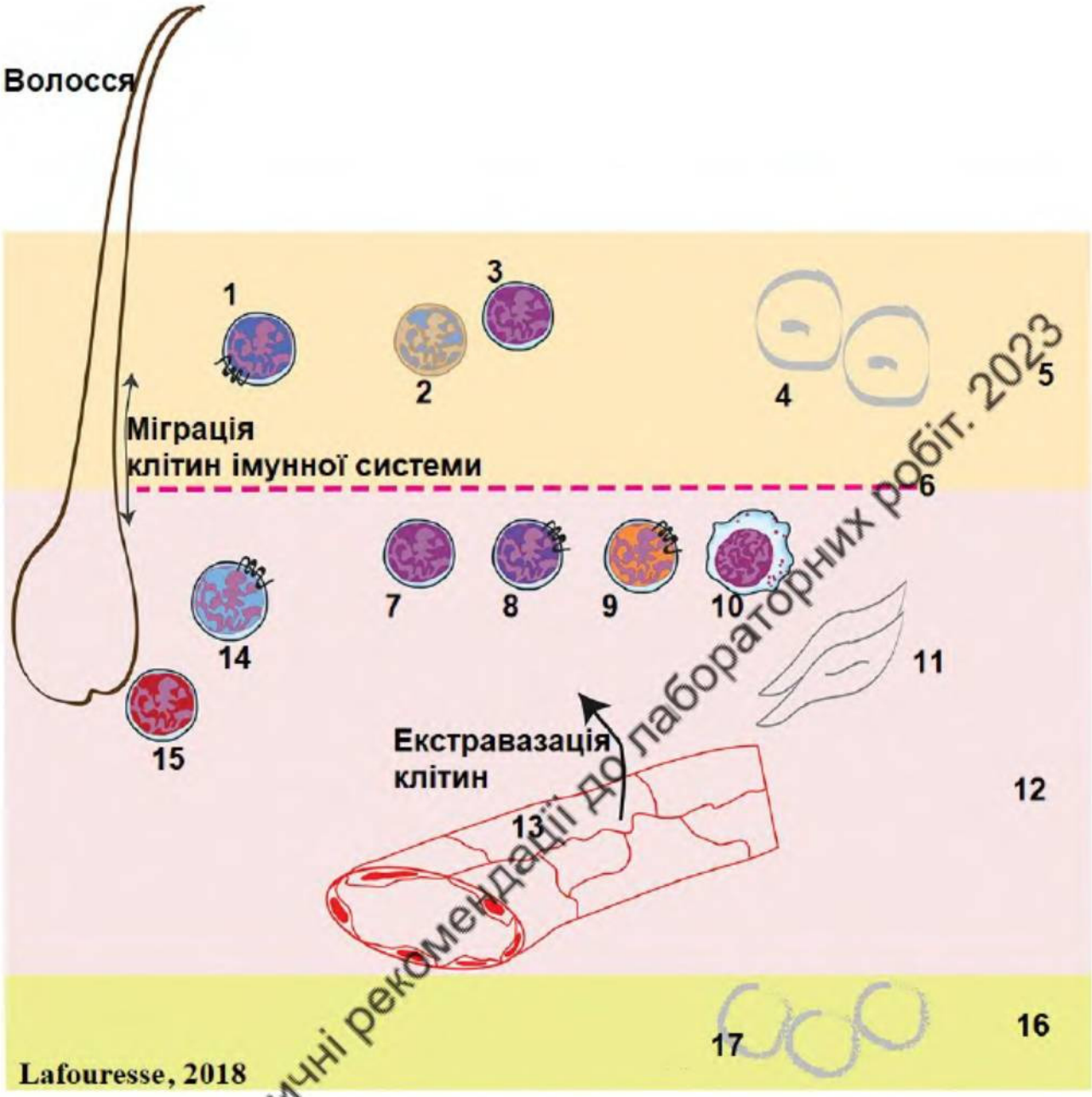

Рис. 38. Локалізація клітин імунної системи у здоровій шкірі людини.

1._____ 2._____ 3._____

4._____ 5._____ 6._____

7._____ 8._____ 9._____

10._____ 11._____ 12._____

13._____ 14._____ 15._____

16._____ 17._____

Рудик М.П. Методичні рекомендації до лабораторних робіт. 2023

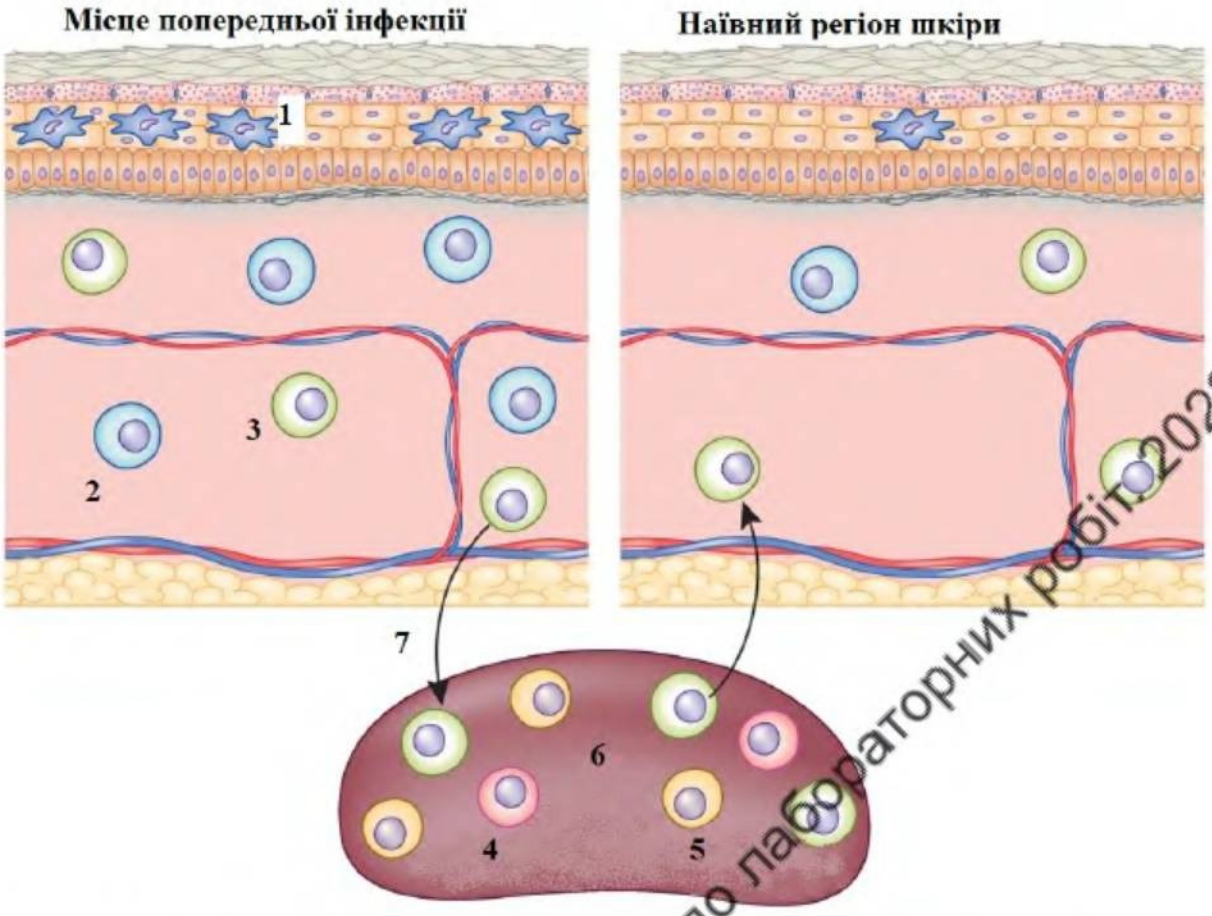

Рис. 39. Клітини пам'яті в шкірі після завершення інфекційного процесу.

1._____ **2.**_____ **3.**_____
4._____ **5.**_____ **6.**_____
7._____

Heath, 2013

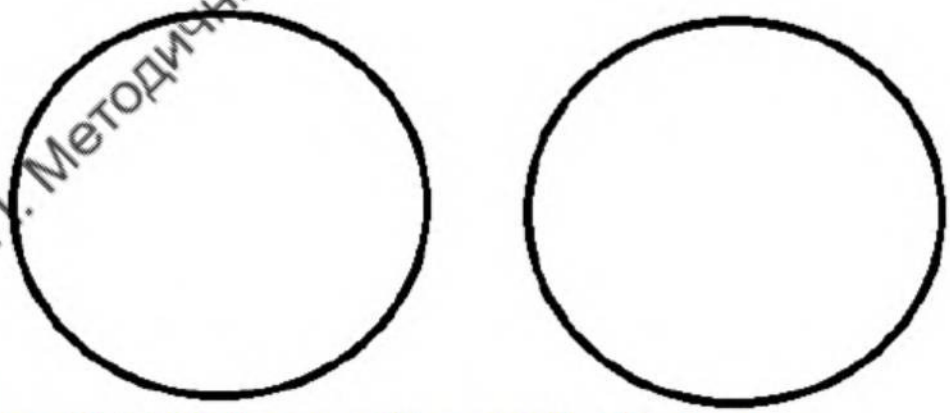

Рис. 40. Препарати товстої та тонкої шкіри людини.

Забарвлення _____; **збільшення** _____.

_____
_____
_____
_____
_____

Рудик М.П. Методичні рекомендації до лабораторних робіт 2023

Висновок:_____

_____

Запитання для самоконтролю

1. Опишіть будову шкіри з урахуванням різних факторів імунного захисту в ній.
2. Які популяції імунних клітин можна виявити в епідермісі?
3. Які унікальні популяції клітин імунної системи характерні для шкіри?
4. Які клітини можуть бути антиген-презентуючими у шкірі?
5. Які цитокіни необхідні для нормального розвитку клітин імунної системи у шкірі, якими клітинами вони синтезуються?

Рудик М.П. Методичні рекомендації до лабораторних робіт. 2023

Рекомендована література

1. Abboud C.N., Lichtman M.A. Structure of the marrow and the hematopoietic microenvironment in: Williams Hematology, Sixth Edition (Beutler E, Lichtman MA, Coller BS, Kipps TJ, Seligsohn U, eds). - McGraw Hill, 2001. - pp. 29-58.
2. Ager A., May M.J. Understanding high endothelial venules: Lessons for cancer immunology // Oncoimmunology. – 2015. - 4(6): e1008791.
3. Amemiya C.T., Saha N.R., Zapata A. Evolution and development of immunological structures in the lamprey // Curr. Opin. Immunol. – 2007. - 19(5). – P. 535-441.
4. Blanchard L., Girard J.P. High endothelial venules (HEVs) in immunity, inflammation and cancer // Angiogenesis. – 2021. – 24(4). – P. 719-753.
5. Boes K.M., Durham A.C. Bone marrow, blood cells, and the lymphoid/lymphatic system // Pathologic basis of veterinary disease. - 2017:724–804.e2.
6. Casteleyn C., Breugelmans S., Simoens P., Van den Broeck W. The tonsils revisited: review of the anatomical localization and histological characteristics of the tonsils of domestic and laboratory animals // Journal of Immunology Research. - 2011:2011.
7. Chaudhry S.R., Luskin V., Panuganti K.K. Anatomy, abdomen and pelvis, spleen. In: StatPearls [Internet]. Treasure Island (FL): StatPearls Publishing, 2023. Available from: https://www.ncbi.nlm.nih.gov/books/NBK482235/
8. Chen J., Hendriks M., Chatzis A., Ramasamy S.K., Kusumbe A.P. Bone vasculature and bone marrow vascular niches in health and disease // J. Bone Miner. Res. – 2020. – 35(11). – P. 2103-2120.
9. Ecoimmunology / G.E. Demas and R.J. Nelson eds. - Oxford, United Kingdom: Oxford University Press, 2012. - 656 p.
10. Gauthier J., Ludlow R. Chicken Health For Dummies. 1st edn. - Wiley, 2013. – 336p. Available at: https://www.perlego.com/book/1004084/chicken-health-for-dummies-pdf
11. Golconda P., Buckley K.M., Reynolds C.R., Romanello J.P., Smith L.C. The Axial organ and the pharynx are sites of hematopoiesis in the sea urchin // Front. Immunol. – 2019. – 10:870.
12. Gui J., Mustachio L.M., Su D.M., Craig R.W. Thymus size and age-related thymic involution: early programming, sexual dimorphism, progenitors and stroma // Aging Dis. – 2012. – 3(3). – P. 280-290.
13. Heath W., Carbone F. The skin-resident and migratory immune system in steady state and memory: innate lymphocytes, dendritic cells and T cells // Nat. Immunol. – 2013. – 14. – P. 978–985.
14. Hedrick M.S., Hillman S.S., Drewes R.C., Withers P.C. Lymphatic regulation in nonmammalian vertebrates // J. Appl. Physiol. – 2013. – 115. – P. 297–308.
15. Hendriks M., Ramasamy S.K. Blood vessels and vascular niches in bone development and physiological remodeling // Front. Cell. Dev. Biol. – 2020. - 8:602278.
16. Hwang J.Y., Randall T.D., Silva-Sanchez A. Inducible bronchus-associated lymphoid tissue: taming inflammation in the lung // Front. Immunol. – 2016. - 7:258.

Рудик М.П. Методичні рекомендації до лабораторних робіт. 2023

17. Jung C., Hugot J.P., Barreau F. Peyer's patches: The immune sensors of the intestine // Int. J. Inflam. – 2010. - 2010:823710.
18. Kooij I.A., Sahami S., Meijer S.L., Buskens C.J., Te Velde A.A. The immunology of the vermiform appendix: a review of the literature // Clin. Exp. Immunol. – 2016. – 186(1). – P. 1-9.
19. Krause D.S., Scadden D.T. A hostel for the hostile: the bone marrow niche in hematologic neoplasms // Haematologica. – 2015. – 100(11). – P. 1376-1387.
20. Lafouresse F., Groom J.R. A task force against local inflammation and cancer: lymphocyte trafficking to and within the skin // Front. Immunol. – 2018. - 9:2454.
21. Magalhaes J., Tattoli I., Girardin S. The intestinal epithelial barrier: How to distinguish between the microbial flora and pathogens // Seminars in immunology. – 2007. - 19. – P. 106-115.
22. Mebius R.E., Kraal G. Structure and function of the spleen // Nat. Rev. Immunol. – 2005. - 5(8). – P. 606-616.
23. Nagatake, T., & Kunisawa, J. Unique functions of mucosa-associated lymphoid tissues as targets of mucosal vaccines // Current Topics in Pharmacology. – 2013. – 17(1). – P. 13-23.
24. Neely H.R., Flajnik M.F. Emergence and evolution of secondary lymphoid organs // Annu. Rev. Cell Dev. Biol. – 2016. – 32. – P. 693-711.
25. Olah I., Vervelde L. Structure of the avian lymphoid system. In F. Davison, B. Kaspers, & K. A. Schat (Eds.), Avian Immunology. – ELSEVIER ACADEMIC PRESS INC., 2008. - pp. 13-50.
26. Perry M., Whyte A. Immunology of the tonsils // Immunol. Today. – 1998. – 19(9). – P. 414-421.
27. Pila E.A., Sullivan J.T., Wu X.Z., Fang J., Rudko S.P., Gordy M.A., Hanington P.C. Haematopoiesis in molluscs: A review of haemocyte development and function in gastropods, cephalopods and bivalves // Dev. Comp. Immunol. – 2016. – 58. – P. 119-128.
28. Rosental B., Kowarsky M., Seita J. et al. Complex mammalian-like haematopoietic system found in a colonial chordate // Nature. – 2018. – 564. – P. 425–429.
29. Rudneva I.I., **Rudyk M.P.,** Shepelevich V.V., Skivka L.M., Roslova N.N., Skuratovskaya E.N., Chesnokova I.I., Shaida V.G., Kovyrshina T.B.. Chapter 19 (Part IV). Response of marine fish liver on environmental pollution. (P. 383-401) in Heavy metals and other pollutants in the environment: biological aspects. Red. G.E. Zaikov, L.I. Weisfeld, E.M. Lisitsyn, S.A. Bekuzarova. 2017, Apple Academic Press - 438 P.
30. Sainte-Marie G. The lymph node revisited: development, morphology, functioning, and role in triggering primary immune responses // Anat. Rec. (Hoboken). – 2010. - 293(2). – P. 320-337.
31. Schulte-Merker S., Sabine A., Petrova T.V. Lymphatic vascular morphogenesis in development, physiology, and disease // J. Cell. Biol. – 2011. - 193. – P. 607-618.
32. Smith N.C., Rise M.L., Christian S.L. A comparison of the innate and adaptive immune systems in cartilaginous fish, ray-finned fish, and lobe-finned fish // Front. Immunol. – 2019. - 10:2292.

Рудик М.П. Методичні рекомендації до лабораторних робіт. 2023

33. Stucker S., Chen J., Watt F.E., Kusumbe A.P. Bone angiogenesis and vascular niche remodeling in stress, aging, and diseases // Front. Cell. Dev. Biol. – 2020. - 8:602269.
34. Tabrizi Z.B., Ahmed N.S., Horder J.L., Storr S.J. and Benest A.V. Transcription factor control of lymphatic quiescence and maturation of lymphatic neovessels in development and physiology // Front. Physiol. – 2021. - 12:672987.
35. Vielreicher M., Bozec A., Schett G. and Friedrich O. Murine metatarsus bone and joint collagen-I fiber morphologies and networks studied with SHG multiphoton imaging // Front. Bioeng. Biotechnol. – 2021. – 9:608383.
36. Willard-Mack C.L. Normal structure, function, and histology of lymph nodes // Toxicol. Pathol. 2006. – 34. – P. 409-424.
37. Wood P. Understanding Immunology (Second Edition). – Pearson Education, 2006. – 300 p.
38. Булахов В.Л., Новіцький Р. О., Гассо В. Я., Пахомов О. Є. Зоологія хордових: Навч. посібник. – Д.: ДНУ, 2009. – 128 с.
39. Імунологія: підручник/ А.Ю. Вершигора, Є.У. Пастер, Д.В. Колибо, за ред. Є.У. Пастер. – К. : Видавничо-поліграфічний центр «Київський університет», 2011.- 922с.
40. Опейда Є., **Рудик М.,** Святецька В., Сківка Л., Федорчук О. Реакція лімфоїдних органів щурів на ріст гліоми С6 // Вісник Київського національного університету імені Тараса Шевченка. Проблеми регуляції фізіологічних функцій. 2017 – 1 (22). – с. 61-65.
41. Патоморфологія та гістологія : атлас / за ред.: Д. Д. Зербіно, М.М. Багрія, Я. Я. Боднара, В. А. Діброви [та ін.]. – Вінниця : Нова книга, 2016. – 800 с.
42. Позур В.В. **Рудик М.П.,** Макаренко О.М., Сухомлин М.М., Святецька В.М., Довгий Р.С. Реакція лімфоїдних органів мишей на введення екстракту міцелію гриба Leucoagaricus macrorhizus в нормі і при пухлинному рості // Український журнал клінічної та лабораторної медицини. – 2012. - 4. – С. 165-168.
43. Позур В.В., Святецька В.М., Усок В.С., Потапенко М.С., Димент Г.С., Яновський Д.С., **Рудик М.П**. Реакція лімфоїдних органів при застосуванні мультипробіотика «Симбітер ацидофільний» у щурів з глутаматним ожирінням // Наукові записки Тернопільського національного педагогічного університету імені Володимира Гнатюка. Серія: Біологія. – 2015. – 2. - С. 50-58.
44. Танасієнко О.А., **Рудик М.П.,** Тітова Г.П., Позур В.В., Потебня Г.П. Вплив бактеріального лектину на реакцію лімфоїдних органів в процесі пухлинного росту при різних схемах застосування // Доповіді НАН України. – 2010. – 11. - С. 167-172.

Рудик М.П. Методичні рекомендації до лабораторних робіт 2023